

MELANOSIS GINGIVAL – REVISIÓN A PROPÓSITO DE UN CASO

GINGIVAL MELANOSIS – CASE REPORT AND REVIEW LITERATURE

Britto E. Falcón-Guerrero ^{1,a}

RESUMEN

El propósito de la presente revisión es la de presentar los antecedentes fisiológicos que conllevan a que se presente la melanosia gingival o hiperpigmentación de la mucosa oral, que se puede presentar de forma muy frecuente en nuestra población, y la afectación estética que esta ocasiona en los pacientes. Del mismo modo se muestra todas las alternativas de tratamiento que nos pueden ayudar a tratar esta alteración de la mucosa, destacando un procedimiento quirúrgico mediante la mucoabrasión con hoja de bisturí y dispositivos rotativos llevado a cabo en un caso clínico evidenciando lo sencillo y efectivo que puede ser esta técnica. KIRU. 2014;11(2):184-9.

Palabras clave: Melanosia gingival; melanocitos; cirugía; mucoabrasión. (Fuente: DeCS BIREME).

ABSTRACT

The purpose of this review is to present the physiological background leading to the submission of the gingival melanosia or hyperpigmentation of the oral mucosa, which can occur very frequently in our community and the aesthetic involvement that this causes in patients. Similarly all treatment alternatives that can help us address this altered mucosa are shown, highlighting a surgical procedure by mucoabrasion with scalpel blade and rotary devices held in a case showing how easy and effective can be this technique. KIRU. 2014;11(2):184-9.

Key words: Gingival melanosia; melanocytes; surgery; mucoabrasion. (Source; MeSH NLM).

¹ Universidad Nacional Jorge Basadre Grohmann - Tacna, Perú.

^a Magíster en Odontología, especialista en Periodoncia e Implantología, Profesor Auxiliar

Correspondencia:

Britto E. Falcón Guerrero

Dirección: Calle Zela 747- Of. 102 Tacna, Tacna, Perú. Teléfono: 407-409

Correo electrónico: ardent2000@hotmail.com

INTRODUCCIÓN

Las hiperpigmentaciones suelen ser muy frecuentes en nuestra población y pueden ser causa de una baja autoestima en pacientes con sonrisa gingival ^(1,2).

El color de la mucosa oral se determina por varios factores incluyendo el número y la actividad melanogénica de los melanocitos; diferencias en número, tamaño y distribución de melanosomas; el tipo de melanina y por el enmascaramiento del epitelio queratinizado. Donde las variaciones del color melánico se determinará por el grado de vascularización y por el nivel de hemoglobina ⁽³⁾. La pigmentación puede ser causada por 5 pigmentos: melanina, melanoide, oxihemoglobina, hemoglobina reducida y caroteno; algunos otros casos por la bilirrubina y el hierro ⁽⁴⁾.

MELANINA

Contenida dentro de los melanocitos; es un pigmento endógeno, que va de amarillo al café o pardo negruzco, intracelular ⁽³⁾. Al microscopio de luz se presenta en forma de gránulos pequeños ^(2,4).

Sus funciones principales son dos: protección frente a radiaciones, particularmente la ultravioleta; y poder de captación de radicales libres citotóxicos del medioambiente. Químicamente hay dos tipos de melanina: la eumelanina, parda a negra, y la feomelanina, amarilla a rojiza ^(3,5).

En el epitelio gingival, neutraliza las especies reactivas de oxígeno (ROS) generadas por la inflamación inducida por la placa dental. Puede neutralizar enzimas y toxinas derivadas de las bacterias, y puede actuar como barrera física contra los microorganismos ⁽³⁾. Varios estímulos pueden aumentar la producción de melanina a nivel de la mucosa como: traumatismos, hormonas, radiación y medicamentos ⁽⁴⁾.

MELANOCITOS

Se originan en la cresta neural, de la cual, en forma de melanoblastos migran a tres sitios: la piel (epidermis y bulbos pilosos), el ojo (coroides, iris y retina) y, unas pocas, a la aracnoides ⁽⁵⁾. Los melanocitos también están en las cavidades orales y nasales; donde se desarrollan inicialmente como depresiones ectodérmicas ^(6,7,8). Fueron identificados en el epitelio oral por Becker en 1927 ⁽⁹⁾.

siendo aislados de muestras de tejido gingival por Laidlaw y Cahn ⁽¹⁰⁾.

Se convierten a partir de la tirosina en melanina, a través de la enzima tirosinasa, mediante la estimulación de la hormona melanoestimulante, luego se almacena en los melanosomas ^(3,7). El melanosoma pasa por diversos estados que terminan en la melanina (melanosoma IV) ⁽⁶⁾.

MELANOSIS GINGIVAL

Es una hiperpigmentación de la mucosa oral asociada generalmente a factores étnicos y determinada en ocasiones por circunstancias como el tabaco ^(1,3,8,11). Condición no patológica, poca estética de la encía que queda expuesta al comer o al sonreír ⁽¹²⁾.

ETIOLOGÍA DE LA MELANOSIS GINGIVAL

La etiología es variada, estando asociada a traumatismos y a drogas antipalúdicas (sulfato de quinina, minociclina ^(13,14). Brown y Houston, mostraron la melanosis del fumador, observadas después de la tercera década de vida, su característica es el oscurecimiento progresivo ⁽¹⁾.

Sridharan, Srirangarajan *et al.*, mencionan que la pigmentación fisiológica depende de la actividad de los melanocitos, del tamaño de los melanosomas, el grado de dispersión de melanosomas y la tasa de degradación de los pigmentos ⁽⁸⁾. Esta pigmentación se puede dar en todas las razas, sin predilección de sexo. En las personas de piel oscura y negra, la producción de melanina es el resultado de una hiperactividad genética de los melanocitos ⁽¹⁵⁾.

Algunos autores consideran que las pigmentaciones de la mucosa bucal son causadas por: 1) Lesiones vasculares (hematomas, varices y hemangiomas); 2) Tatuajes metálicos (amalgama); 3) Lesiones melanocíticas (mácula melanocítica bucal, nevus pigmentados, melanoma maligno y otros síndromes como la enfermedad de Addison, el síndrome de Albright, el síndrome de Peutz-Jeghers o la enfermedad de Recklinghausen, el embarazo, la intoxicación por metales y el uso de la minoxiclina ^(1,5,7,14,16).

DIAGNÓSTICO DE LA MELANOSIS GINGIVAL

Los patrones de pigmentación de las manchas melánicas fueron definidos por Dummett y Gupta, en 1964, como castaño claro, mediano y profundo ⁽¹⁷⁾. Altos niveles de pigmentación melanica oral es normal en África, Asia Oriental, poblaciones del Mediterráneo e hispanos; habiendo una correlación positiva entre pigmentación gingival y el grado de pigmentación de la piel ^(1,3,7).

En 1977, Page *et al.* mostraron una serie de 80 lesiones melanocíticas bucales. Observadas predominantemente en la quinta década de la vida, con frecuencia, son lesiones aisladas de las encías, con menos de 1 centímetro de diámetro, y ocasionalmente en gran diversidad ⁽¹⁸⁾.

La melanosis también puede ser un factor predisponente para el desarrollo del melanoma oral en un 30 a 73% de los pacientes ^(2,3,6).

CONSIDERACIONES PARA EL TRATAMIENTO

Parámetros: color de la piel, grado de pigmentación gingival, la línea del labio, la curvatura del labio superior; y las preocupaciones y expectativas estéticas, que cumplan una función importante para decidir el plan de tratamiento ⁽²⁾.

EVALUACIÓN DE LA PIGMENTACIÓN GINGIVAL

Hanioka *et al.* presentan la clasificación según el grado de pigmentación marrón o negro en la encía vestibular de los dientes anteriores: clase 0: sin pigmentación; Clase 1: unidadsolitaria (s) de pigmentación en la encía papilar sin extensión a las unidades solitarias vecinas; Clase 2: formación de cintas continuas que se extienden entre unidades vecinas solitarias ⁽¹⁹⁾.

MUCOABRASIÓN

Técnica quirúrgica sencilla que no representa grandes riesgos, descrita por primera vez por Ginwalla *et al.* en 1966 ^(2,20); cuyo objetivo es el de eliminar el epitelio y los depósitos de melanina con el uso de fresas con alta velocidad, hasta llegar a alcanzar los plexos vasculares papilares del tejido conectivo superficial. Esto se aprecia por la aparición de puntos sangrantes en la herida ⁽¹⁹⁾.

La mucoabrásió puede realizarse mediante el empleo de un bisturí convencional o con sistemas rotatorios e inclusive con láser ^(2,5,15).

PROCEDIMIENTOS

Se realizan diferentes procedimientos ^(2, 4, 5, 7, 12, 14, 19-26). Roshni y Nandakumar ⁽²²⁾, los clasifican de la siguiente forma:

I. Métodos destinados a eliminar la encía pigmentada

A. Métodos quirúrgicos:

a. Técnica quirúrgica con bisturí.

Descrita por Dummett y Bolden en 1963 ⁽²⁾. Se extirpa el epitelio pigmentado junto con una capa de tejido conectivo subyacente con hoja de bisturí N.º 15 y 11, teniendo cuidado de no dejar restos de pigmentación. Después de la hemostasia, se coloca apósito periodontal ⁽²³⁾. Es simple, fácil de realizar, económica y presenta mínimas molestias y es estéticamente aceptable para el paciente. Está contraindicado en áreas gingivales delgadas, donde se puede conducir a la recesión gingival ⁽²³⁾.

b. Método de abrasión con fresas.

El primer caso documentado en usar esta técnica es de Ginwalla *et al.* en 1966. Bajo irrigación abundante,

se debe aplicar una presión mínima y ligera como un suave cepillado⁽²⁰⁾. Es simple, fácil de realizar, rentable y sobre todo presenta mínimas molestias y es estéticamente aceptable para el paciente. Pero suele ser difícil de controlar la profundidad del desgaste y se produce aerosoles que suelen incomodar al cirujano⁽²⁵⁾.

c. Electrocirugía.

Ginwalla *et al.* en 1966 reportaron el primer caso⁽²⁰⁾; es el uso de la alta frecuencia (50 kHz) de energía eléctrica en la banda de frecuencia de la transmisión de radio, que se aplica directamente al tejido para producir efectos histológicos. La pieza de mano se aplica de una manera similar a un lapicero y se mueve rápidamente sobre el tejido pigmentado. Se utiliza en una forma de cepillado ligero y la punta se mantiene en movimiento. El tiempo de contacto debe ser muy breve, mantener la punta en un solo lugar podría conducir a un calor excesivo (acumulación lateral de calor) y ocasionar la destrucción de los tejidos. Se debe evitar el contacto con el periostio o el hueso alveolar y los dientes vitales^(2,23,26). Es incómoda para los pacientes por que produce mal olor, por lo que se debe usar succión de alta velocidad. Las contraindicaciones para esta técnica son los pacientes con una tendencia a formar queloide, que usen marcapasos cardiacos y que tengan historia reciente de episodio de herpes simple activo⁽²⁾.

d. Criocirugía.

Tal *et al.* en 1987, lo usaron por primera vez y Chin JY en 1998, describe el tratamiento de la encía pigmentada mediante la aplicación directa de nitrógeno líquido (-190 °C) con un hisopo de algodón⁽²⁾. También se usa la criosonda de expansión que se enfría a -81 °C, y se aplica a la zona pigmentada durante 10 segundos. El sitio congelado se descongela espontáneamente en 1 minuto y se desarrolla un eritema leve. La eliminación de los pigmentos no se puede evaluar durante el procedimiento y requiere una segunda sesión después de 5-7 días. La profundidad de penetración es difícil de controlar y la congelación prolongada podría causar la destrucción excesiva del tejido y dolor; por lo que se necesita precisión⁽²⁵⁾. Los sitios tratados estarán cubiertos por epitelio durante 2 semanas posteriores a la congelación y la queratinización se completa después de 3-4 semanas. El alto costo de los equipos produce que esta técnica no sea utilizada ampliamente para la despigmentación gingival⁽²⁾.

e. Láser.

Es de fácil manejo, se logra un tratamiento corto, hemostasia, descontaminación (no se requiere apósito periodontal) y esterilización de la zona intervenida. Su principal desventaja es el costo de los equipos^(23,25). El láser de Nd:YAG tiene una afinidad particular por la melanina o los pigmentos oscuros; funciona más eficientemente cuando se aplica energía en presencia de un pigmento⁽²⁾.

f. Radiocirugía.

Se trata de nuevas unidades electro-quirúrgicas muy

complejas, que trabajan entre 3-4 MHz de frecuencia (transmisión de radio FM). La radiocirugía produce una microincisión; fina y lisa, sin calor, que se envía a los tejidos circundantes. Se recomienda una potencia de 7, en áreas de pigmentación pequeñas, a modo de coagulación. Se debe tocar las áreas pigmentadas ligeramente con la punta del electrodo y retirarlo tan pronto como el tejido alrededor del electrodo se vuelve blanquecino⁽²⁾.

B. Métodos químicos

Se usa una mezcla de fenol al 90% con 95% de alcohol; utilizada por Hirschfeld y Hirschfeld en 1951⁽²⁾, para destruir el tejido pigmentado, pero es difícil controlar la profundidad de penetración y es muy lesivo y generalmente recidiva la pigmentación⁽²⁴⁾.

II. Métodos destinados a enmascarar la encía pigmentada

A. Injerto gingival libre.

B. Aloinjerto de matriz dérmica acelular.

Tamizi M. y Taheri M. en 1996 trataron la pigmentación gingival fisiológica con autoinjertos de encía libre. Novaes AB Jr *et al.* en 2002 demostraron el uso de la matriz dérmica acelular. En ambas alternativas no se observó recidiva. Pero estas técnicas suelen ser muy invasivas y largas, por lo que no es usado muy rutinariamente. Se deben realizar siempre con cautela y protegiendo a los dientes adyacentes, ya que puede causar recesión gingival, daño al periostio del hueso subyacente, se puede retrasar la cicatrización, y puede ocasionarse pérdida del esmalte dental^(2,25).

PROPUESTAS FUTURAS

Se orientan a métodos no invasivos, fórmulas que pueden disminuir la pigmentación de melanina, como: el ácido kójico; el extracto de placenta y los derivados de la vitamina C². Shimada *et al.* demostraron que el ácido ascórbico inhibe la actividad de la tirosinasa y la formación de melanina⁽²¹⁾.

PRONÓSTICO

Es favorable y los porcentajes de recidiva disminuyen considerablemente^(5,12) si la encía ha sido reseca quirúrgicamente⁽²⁾. Aunque se ha reportado casos donde se presenta la repigmentación en la mayoría de las técnicas, variando el tiempo (de 1 a 20 meses)⁽⁷⁾. Incluso esta recurrencia podría presentarse, dentro de los 24 días a 8 años. El mecanismo exacto de repigmentación no está clara, pero se atribuye a la "teoría de la migración" de células vecinas. La variación del tiempo de repigmentación puede ser por las diferentes técnicas realizadas o a la raza del paciente⁽¹⁴⁾.

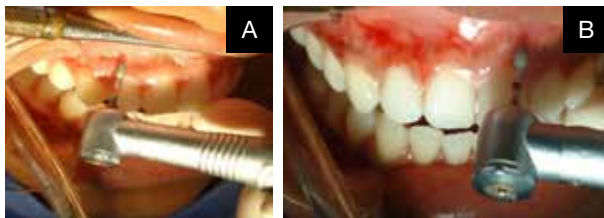
Revisado los antecedentes se plantea una alternativa de la mucoabrsión, en un caso clínico, donde se combina

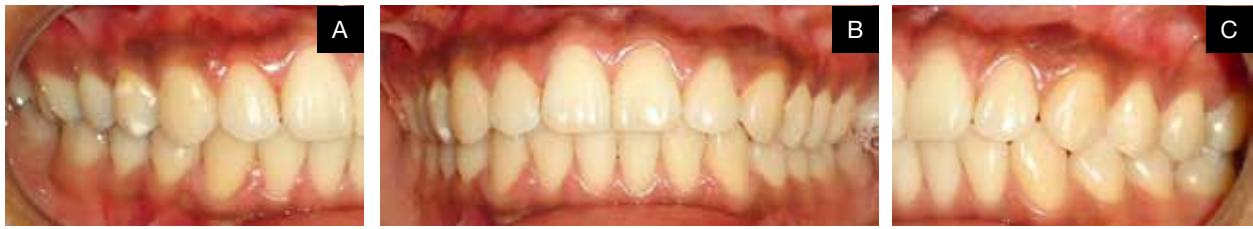

Figura 1. A. Preoperatorio derecho B. Preoperatorio frente C. Preoperatorio izquierdo

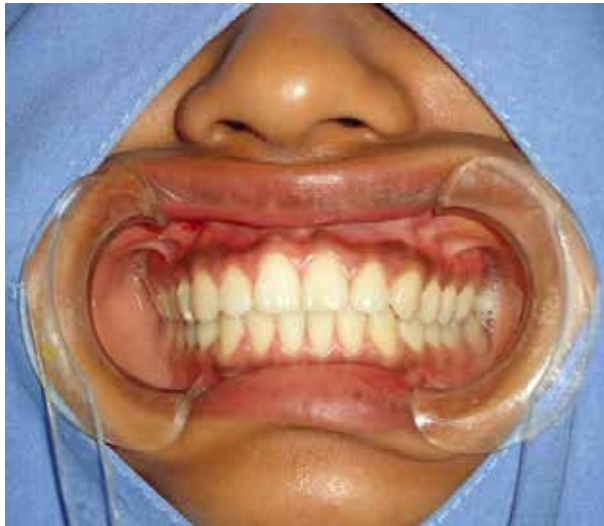

Figura 2. Colocación de separador de comisuras labiales



A. Vista lateral B. Vista vestibular
Figura 3. Eliminación de capa melánica. A y B

el uso de instrumentos rotatorios y manuales, para poder disminuir la posibilidad de recidiva.

REPORTE DE CASO

Se reporta un caso clínico de una paciente de 22 años de edad, de sexo femenino, raza mestiza; que acude a la consulta por presentar manchas marrones-parduscas en la encía, razón por la cual solicita la eliminación de las mismas, por razones estéticas. No presenta antecedentes sistémicos ni hábitos nocivos que se puedan relacionar con la aparición de su hiperpigmentación, refiriendo que presenta esa tinción desde corta edad.

Al examen clínico intraoral se evidenció un tejido gingival de color marrón pardusco localizada en la encía adherida, marginal y papilar, pero con características normales

de una encía saludable (sin presencia de cálculo, con puntillado característico, sin presencia de inflamación, sangrado o edema).

Las manchas de color marrón-parduscas abarcaban desde mesial de la pza. 14 a mesial de la pza. 24 (Figura 1).

PROCEDIMIENTO

Fase quirúrgica

Se realizó la asepsia y antisepsia del campo operatorio extraoral con yodopovidona, e intraoral con gluconato de clorhexidina al 0,12%. Se aplica anestesia local infiltrativa con lidocaína al 2% y epinefrina 1:50000, de pieza 15 a 25. Se coloca un separador de comisuras labiales plástico bilateral para tener todo el campo operatorio expuesto (Figura 2).

Se inicia la mucoabrasión con una pieza de mano de alta velocidad irrigada con una solución de cloruro estéril previamente refrigerado. Usando una fresa de alta velocidad en forma de pimpollo mediano de grano medio, avanzamos de izquierda a derecha, eliminando toda la capa melánica, teniendo cuidado de no tocar la capa de tejido conectivo o subepitelial (Figura 3).

Luego se realiza una rectificación con una hoja de bisturí 15-C, montada en un mango # 3, se empieza a realizar un raspado ligero colocando el filo del bisturí en un ángulo de 45°, para eliminar la capa de melanina que haya quedado sin ser eliminada (Figura. 4). Lo que permitirá una mejor sensibilidad táctil para realizar el acabado, estando seguros de no estar tocando el tejido conectivo. Finalizando con el uso de apósito periodontal por 2 días, de tipo pasta-pasta libre de eugenol, en toda la zona intervenida (Figura 5).

Finalmente, se le dio las indicaciones posoperatorias sobre los cuidados de dieta y medicación farmacológica con analgésicos.

Cuidados intraorales: uso de cepillo con cerdas blandas y enjuagues con gluconato de clorhexidina al 0,12%, 2 v/ día por dos semanas.

Fase de mantenimiento

La paciente no manifestó ningún tipo de molestia o incomodidad durante el pre y posoperatorio.

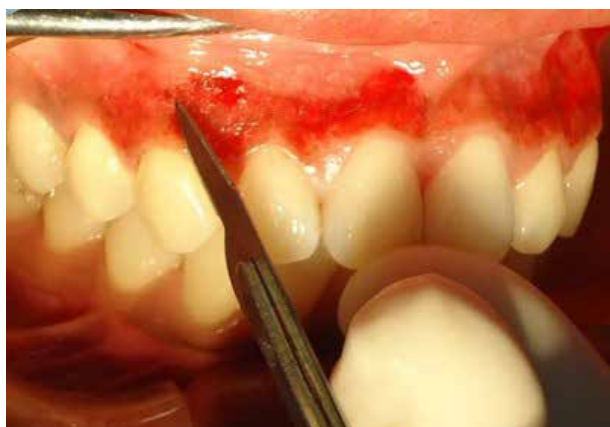

Figura 4. Raspado superficial con bisturí.

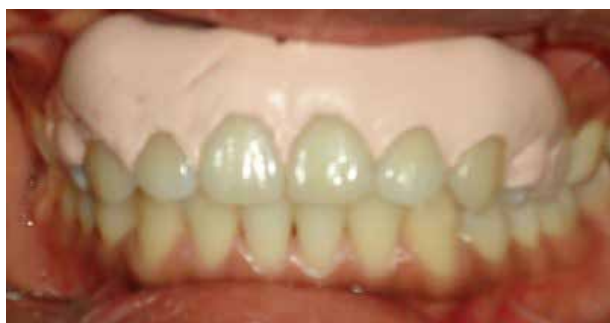

Figura 5. Colocación de apósito periodontal.

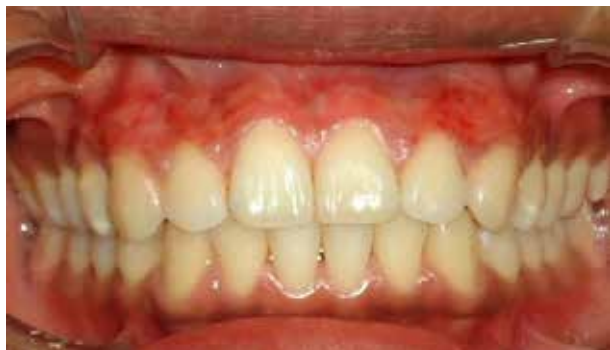

Figura 6. Posoperatorio: 2.º día

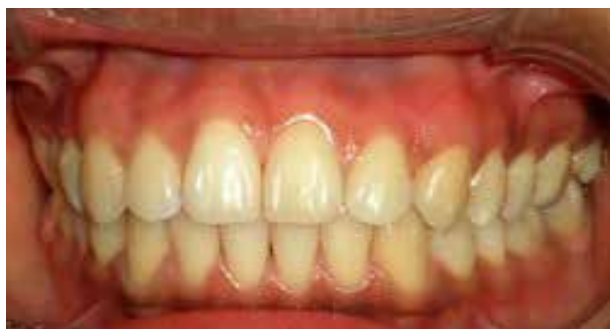

Figura 7. Posoperatorio: 8.º día

Primer control: al segundo día, donde se evidencia un estado óptimo de la zona tratada en franca regeneración y se retira el apósito periodontal.

Segundo control: a los ocho días, se aprecia un cicatrización adecuada y se evidencia la eliminación total de la melanosis superior (Figuras 6 y 7).

CONCLUSIÓN

Se hace una revisión para poder establecer los antecedentes fisiopatológicos de la melanosis gingival, así como de las alternativas de tratamiento. Estableciendo un adecuado diagnóstico del caso clínico y planteando una alternativa de la mucoabradición donde se combina el uso de instrumental rotatorio y manual, para disminuir las posibilidades de recidiva; lográndose un resultado posquirúrgico sin molestias. Obteniéndose excelentes resultados en un tiempo corto de tratamiento; lo que logró cubrir las expectativas estéticas de la paciente.

REFERENCIAS BIBLIOGRÁFICAS

1. Brown, Frederic H.; Houston, Glen D. Smoker's Melanosis. A Case Report. *J Periodontol* 1991;62:524-527.
2. Malhotra S, Sharma N, Basavaraj P. Gingival Esthetics by Depigmentation. *J Periodontal Med Clin Pract*. 2014; 01:79-84.
3. Feller L, Masilana A, Khammissa RAG, Altini M, Jadwat Y, Lemmer J. Melanin: the biophysiology of oral melanocytes and physiological oral pigmentation. *Head & Face Medicine* 2014, 10:8.
4. Cicek Y, Ertas T. The normal and pathological pigmentation of oral mucous membrane: a review. *J Contemp Dent Pract*. 2003 Aug 15;4(3):76-86.
5. García Linares, S. Melanosis Gingival: Reporte de caso clínico. *Odontología San Marquina* 8(2): - julio-diciembre.2004.
6. León A; Daren J. R; Micha P; Adi R; Eli E M.; El naaj Imad A; Dov L. Primary gingival malignant melanoma. Report of 3 cases. *J Periodontol*. 2000;71:117-120.
7. Holtzclaw, Dan; Toscano, Nicholas J.; Tal, Haim. Spontaneous Pigmentation of Non-Pigmented Palatal Tissue After Periodontal Surgery. *J Periodontol*. 2010; 81:172-176.
8. Sridharan, Srirangarajan; Ganiger, Kavita; Satyanarayana, Aparna; Rahul, Aparna; Shetty, Shreya. Effect of Environmental Tobacco Smoke From Smoker Parents on Gingival Pigmentation in Children and Young Adults: A Cross-Sectional Study. *J Periodontol*. 2011;82:956-962.
9. Becker SW. Melanin pigmentation. *Archs Dermatol Syphilol*.1927;17:259-309.
10. Laidlaw GF, Cahn LR. Melanoblasts in the gum. *J Dent Res*.1932; 12: 534 -7.
11. León Soto, M.; Faria, H.; Pérez, L. Despigmentación gingival: Procedimiento quirúrgico. Reporte de un caso. *Ciencia Odontológica*, 2005; vol. 2, núm. 2, julio-diciembre, pp. 127-132.
12. Hertz, RS Y Col. Epithelial melanosis of the gingiva possibly resulting from the use of oral contraceptives. *Journal American Dentistry Association*. 1980;100(5); 713-714.
13. Giansanti JS, Tillery DE, Olansky S. Oral mucosal pigmentation resulting from antimalarial therapy. *Oral Surg Oral Med Oral Pathol*. 1971; 31: 66-69.

14. Caio C. S. Loureiro CCS, Adde CA, Perez FEG, Penha SS. Efeitos adversos de medicamentos tópicos e sistêmicos na mucosa bucal. *Rev Bras Otorrinolaringol.* V.70, n.1, 106-11, jan./fev. 2004.
15. Pérez Orta R.; Quiroz Alemán EA. Tratamiento de la melanosis del tejido gingival por la técnica de mucoabrasión. *Rev. sanidad militar;*1992; 46(6):192-4.
16. Bengel W. Diagnóstico diferencial de patologías de la mucosa oral. *Quintessence (ed. esp.)* 22, Número 6;59(5):552.
17. Dummett CO, Gupta OP. A method for the appraisal of pigmentation of the oral tissues: the dop assessment, *Quart Nat Dent Ass.*1964;22:125-9.
18. Page L. R., Corio R. L., Crawford B. E., Giansant J. S., Weathers D. R. : The oral melanotic macule. *Oral Surg Oral Med Oral Pathol.* 1977;44:219 – 26.
19. Hanioka T, Tanaka K, Ojima M, Yuuki K. Association of melanin pigmentation in the gingival of children with parents who smoke. *Pediatrics* 2005;116:e186-e190.
20. Ginwalla TM, Gomes BC, Varma BR. Surgical removal of gingival pigmentation. (A preliminary study). *J Indian Dent Assoc.* 1966 Jun;38(6):147-50.
21. Shimada Y, Tai H, Tanaka A, Suzuki I, Takagi K, Yoshida Y, Yoshie H. Effect of Ascorbic acid on Gingival Melanin Pigmentation in vitro and in vivo. *J Periodontol.* 2009;8:317-23.
22. Roshni T, Nandakumar K. Anterior Esthetic Gingival Depigmentation and Crown Lengthening: Report of a Case. *J Contemp Dent Pract.* 2005;3:139-47.
23. Kanakamedala AK , Geetha A , Ramakrishnan T, Emadi P. Management of gingival hyperpigmentation by the surgical scalpel technique - report of three cases. *Journal of Clinical and Diagnostic Research [serial online]* 2010 April [cited: 2010 April 5];4:2341-46.
24. Mokeem SA. Management of gingival hyperpigmentation by surgical abrasion – Report of three cases. *Saudi Dental Journal.* 2006;18(3).
25. Javali MA, Tapashetti R, Deshmukh J. Esthetic Management of Gingival Hyperpigmentation: Report of Two Cases. *International Journal of Dental Clinics* 2011;3(2):115-16.
26. Gokhale ST, Vatsala V, Gupta R, Gupta I. Treatment of gingival hyperpigmentation by scalpel surgery and electrosurgery: A split mouth design. *Indian Journal of Dental Sciences.* October 2011 Supplementary Issue Issue:4(3).

Recibido: 12 de septiembre de 2014

Aceptado para publicación: 06 de noviembre de 2014

Citar como: Falcón-Guerrero BE. Melanosis gingival – revisión a propósito de un caso. *KIRU.* 2014;11(2):184-9.