

# REABSORCIÓN DEL REBORDE ALVEOLAR POS COLOCACIÓN DE IMPLANTES INMEDIATOS CON RESTAURACIÓN INMEDIATA

## RESORPTION OF THE ALVEOLAR RIDGE AFTER IMMEDIATE IMPLANT PLACEMENT WITH IMMEDIATE RESTORATION

Andrea Vergara-Buenaventura<sup>1</sup>, Franco Molero-Chenett<sup>1</sup>, María Guerrero-Acevedo<sup>2</sup>

### RESUMEN

La literatura ha establecido que la extracción dentaria siempre es seguida por la reducción de la cresta alveolar en sentido buco-lingual y apico-coronal. Aunque se ha intentado neutralizar esta reabsorción fisiológica con la colocación de injertos óseos e implantes dentales, la mayoría de casos no se ha tenido resultados favorables. El siguiente artículo muestra un reporte de caso donde se perdieron dos implantes pos extracción con restauración inmediata en el tratamiento de una paciente con agenesia de incisivos laterales superiores permanentes (Kiru 2012; 9(2):151-156).

**Palabras clave:** Agenesia dental, implantes dentales, extracción dental, remodelación ósea (Fuente: DeCS BIREME).

### ABSTRACT

The literature has established that dental extraction is always followed by the reduction of the alveolar ridge in bucco-lingual and apico-coronal direction. Although many attempts have been made to neutralize this physiological resorption with bone graft and dental implants placement, most cases had no favorable results. The following article shows a case report where two implants were lost post extraction with immediate restoration in the treatment of a patient with agenesis of permanent upper lateral incisors (Kiru 2012; 9(2):151-156).

**Key words:** Anodontia, dental implants, tooth extraction, bone remodeling (Source: MeSH NLM).

<sup>1</sup> Egresado maestría en periodoncia. Pre-docente de la Facultad de Odontología de la Universidad de San Martín de Porres.

<sup>2</sup> Docente maestría en periodoncia. Facultad de Odontología de la Universidad de San Martín de Porres.

### Correspondencia:

Andrea Vergara Buenaventura  
Dirección: Calle Monte Caoba 800 Monterrico Sur - Surco  
Correo electrónico: avergarab@outlook.com

### INTRODUCCIÓN

La agenesia de los incisivos laterales superiores permanentes ha sido bien documentada en la literatura, siendo las piezas con mayor prevalencia, seguidas de los segundos premolares inferiores y con mayor frecuencia en el sexo femenino. Su tratamiento representa un reto para el clínico pues necesita la interrelación entre diferentes especialidades. Los implantes dentales son una opción de tratamiento pues algunos autores creen que podrían preservar la estructura del hueso alveolar y a la vez proporcionar estética y función<sup>1</sup>.

La mayor ventaja de los implantes unitarios es que los dientes adyacentes no necesitan ser preparados<sup>2</sup>. Pese a esto, debe tenerse especial consideración al momento de la extracción de las piezas deciduas, si existiesen, pues éstas deben coincidir con la colocación de implantes. Por otro lado, la restauración no debe tener contactos oclusales funcionales ni debe ser removida dentro de las primeras 6 semanas del periodo de cicatrización. En el cuarto consenso de ITI se establecieron los protocolos para la carga inmediata siguiendo las definiciones dadas en el Consenso de ITI del 2003 Donde se denominó a la restauración inmediata como aquella restauración colocada dentro de las 48 horas pos colocación de

implantes dentales pero sin contacto oclusal pudiendo ser usados sobre implantes con estabilidad primaria, largo mayor a 10 mm y diámetro mínimo a 4 mm.

El objetivo del siguiente artículo es describir las posibles causas del fracaso de dos implantes dentales pos extracción con restauraciones inmediatas colocados en una paciente con agenesia de incisivos laterales superiores permanentes.

### PRESENTACIÓN DEL CASO

Paciente de sexo femenino de 28 años con agenesia de incisivos laterales y segundas premolares superiores permanentes y sin enfermedad sistémica que la comprometa acudió a la clínica especializada en odontología - USMP para una interconsulta con el área de periodoncia. La paciente presentó pérdida ósea antero superior clase I según Seibert y movilidad grado 2 de Miller en ambos laterales superiores deciduos. Previo a la cirugía se tomaron modelos de estudio y se realizó un encerado de diagnóstico. Seguidamente, se realizaron las restauraciones provisionales y la guía quirúrgica sobre un modelo duplicado.

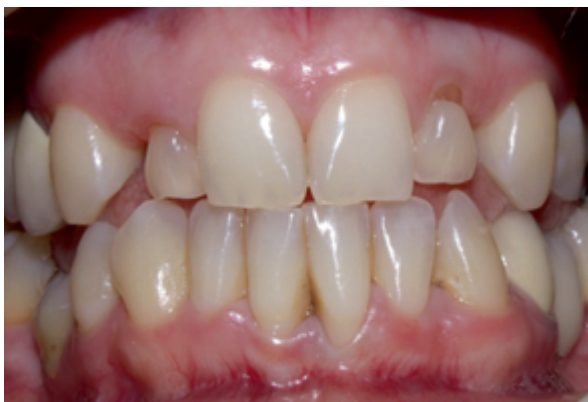

Figura 1. Fotografía intraoral frontal de la paciente.

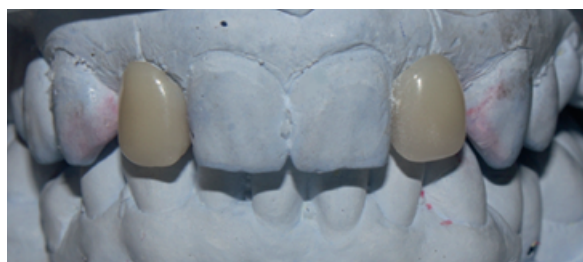

Figura 2. Modelos de estudio.

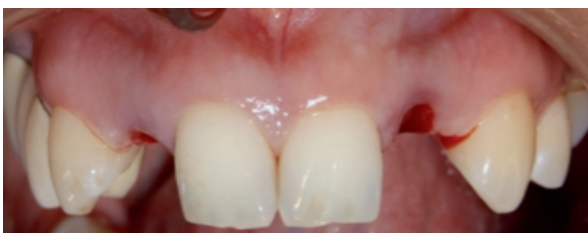

Figura 3. Vista frontal post extracción.

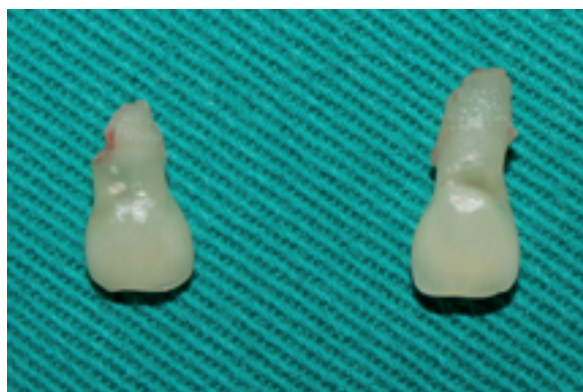

Figura 4. Piezas 5.2 y 6.2 extraídas.

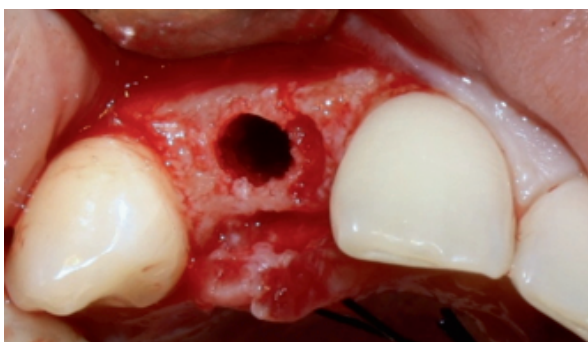


Figura 5. Secuencia del fresado terminada del implante 1.2

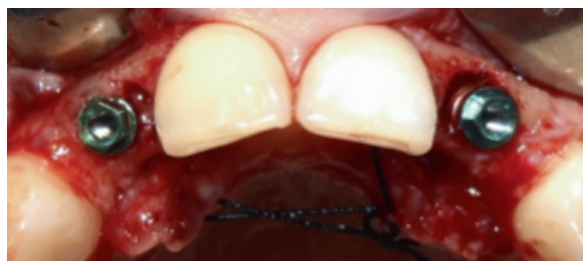

Figura 6. Vista oclusal de los implantes colocados.

Previa asepsia y antisepsia de la paciente, se procedió a realizar la extracción atraumática de las piezas 5.2 y 6.2. En cada alvéolo se colocó 1 implante cilíndrico de conexión externa con superficie RBM de 3.3 x 13 mm (Restore lifecore biomedical; USA) con una angulación de 35° y un torque de 35N/cm<sup>2</sup>. En la misma cirugía se colocaron los pilares calcinables tipo UCLA con sus respectivas coronas provisionales sin contactos oclusales en función ni en movimientos excursivos. La angulación de los implantes conllevó a una modificación de las prótesis al día siguiente. Se le indicó a la paciente Amoxicilina de 500mg cada 8 horas por 5 días, Dexametasona de 4mg IM cada 12 horas por un día, Ketorolaco 60mg IM cada 12 horas por un día y enjuague con Clorhexidina al 0.12% dos veces al día por 14 días. Se recomendó dieta blanda por 48 horas y controles, al día siguiente, a los 7 días para retirar los puntos y a los

10 días para un segundo control. Durante la cirugía no se presentaron complicaciones. Se realizó el seguimiento de la paciente al día siguiente, a los 7 y 10 días y luego al mes, a los 3 y 5 meses sin presentar molestias o signos clínicos de alguna complicación, aunque en el último control, se notó inflamación de los márgenes gingivales de ambos implantes.

Cuando la paciente acude a su control del séptimo mes, se observa una marcada recesión gingival vestibular, por lo que se realiza el sondaje de ambos implantes y se encuentran bolsas de 8mm en la zona vestibular. A la presión digital de la zona se observa exudado por lo que se decide tomar radiografías periapicales encontrando una marcada reabsorción ósea. Se diagnostica a la paciente con periimplantitis y se procede a su tratamiento quirúrgico.

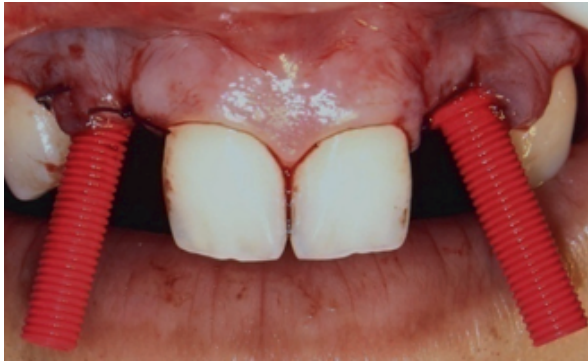

Figura 7. Vista frontal con los pilares UCLA.

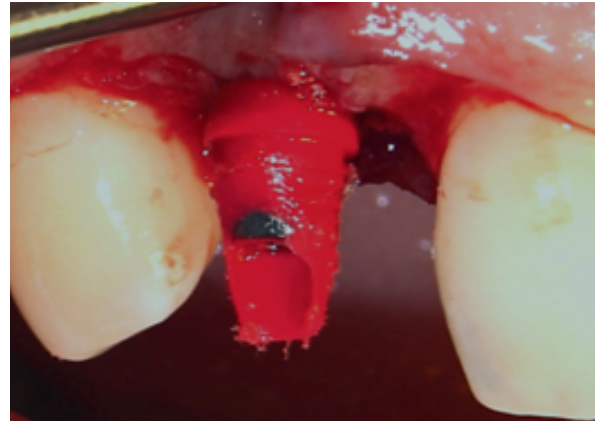


Figura 8. Vista frontal del pilar 1.2 tallado.




Figura 9. Radiografías de los implantes 1.2 y 2.2.

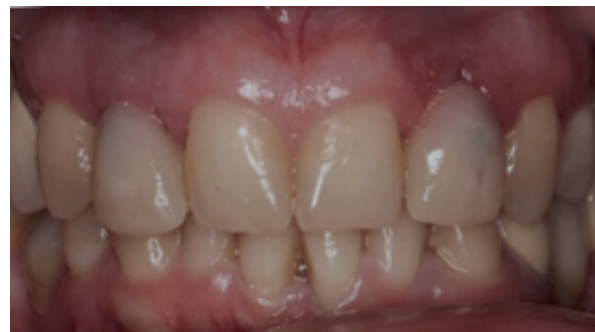

Figura 10. Vista frontal post colocación del implante y restauraciones inmediatas.

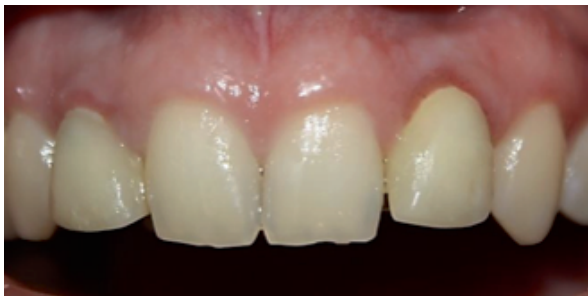

Figura 11. Vista frontal del caso luego de 5 meses.

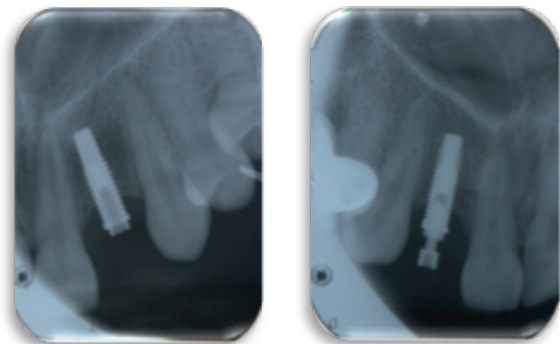


Figura 12. Radiografías de los implante a los 7 meses.

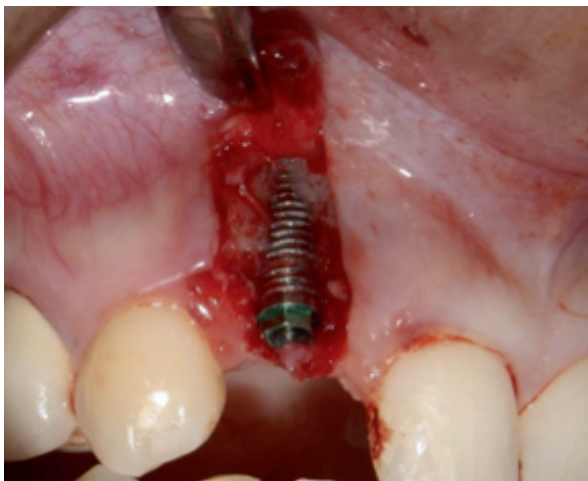


Figura 13. Levantamiento del colgajo que muestra la reabsorción ósea vestibular del implante 1.2

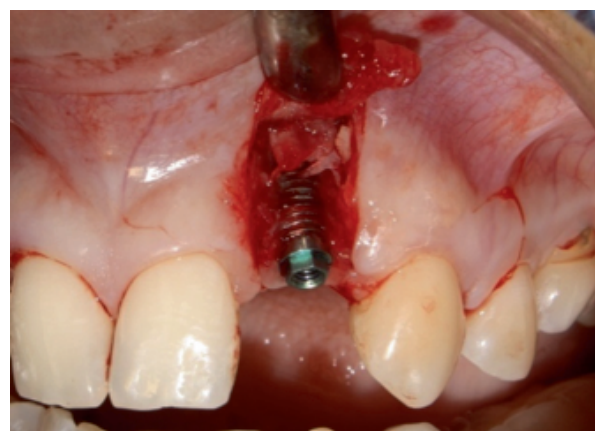


Figura 14. Levantamiento del colgajo que muestra la reabsorción ósea vestibular del implante 1.2.



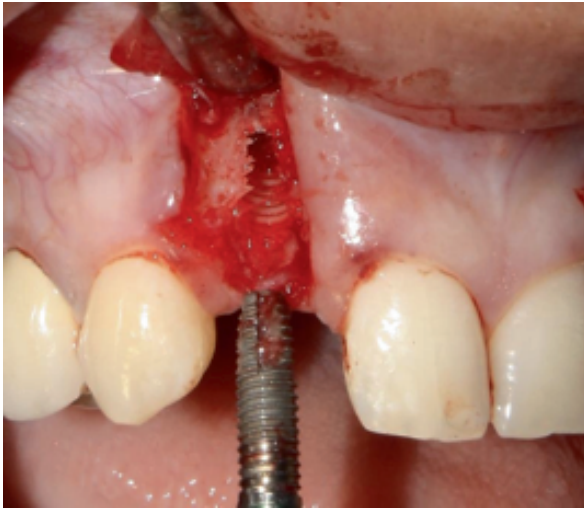

Figura 15. Retiro del implante 1.2.

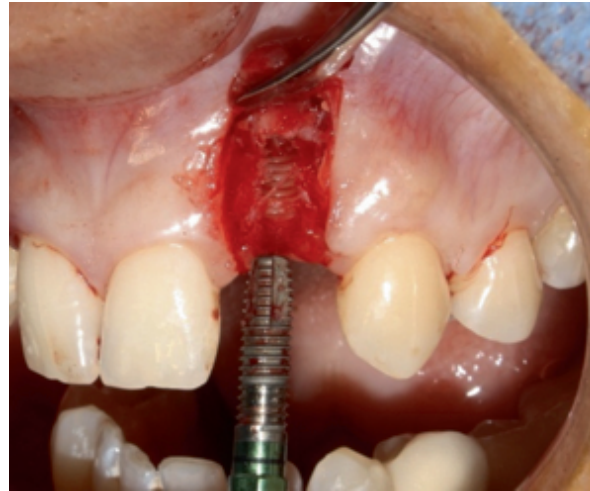

Figura 16. Retiro del implante 2.2.



Figura 17. Imagen de los implantes y pilares retirados.

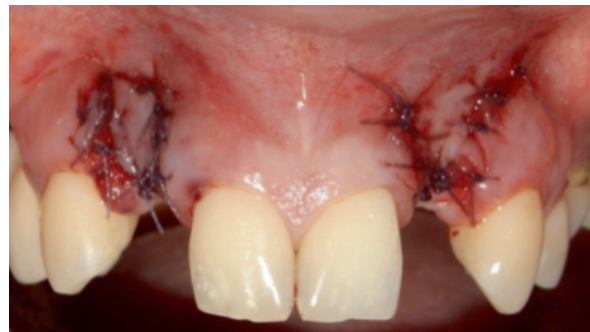

Figura 18. Vista frontal pos retiro de implantes.

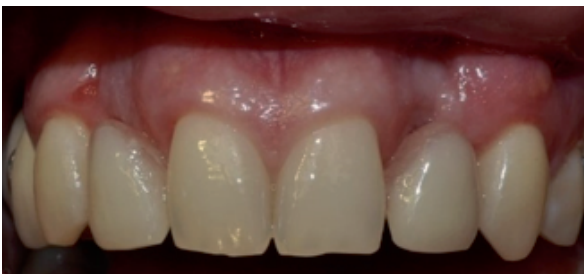

Figura 19. Vista final del caso.

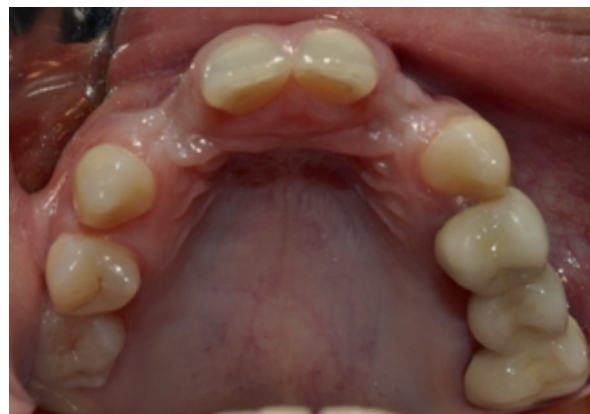

Figura 20. Vista oclusal final del caso después de 3 meses.

Luego de levantar el colgajo de la zona, se decide retirar ambos implantes por la marcada pérdida ósea de la tabla vestibular. Finalmente se programa a la paciente para la realización de injertos en bloque e implantes diferidos en la zona afectada.

## DISCUSIÓN

Desde un punto de vista clínico la restauración con implantes dentales y provisionales en pacientes con agenesia dental ofrece beneficios estéticos inmediatos. Estudios reportan un promedio de sobrevida del 95% y un éxito de 97% al colocar implantes inmediatos.

Por otro lado, Kan *et al.*<sup>1</sup> muestran en su estudio un 100% de sobrevida en implantes inmediatos con restauraciones inmediatas y Chaushu *et al.*<sup>2</sup> encuentran valores de sobrevivencia para la carga inmediata de 82.4% en implantes inmediatos y 100% en implantes colocados en hueso maduro. En este caso se realizaron todas las recomendaciones del protocolo para realizar restauraciones inmediata sobre implantes posextracción descritas por Grutter *et al.*<sup>3</sup>

Este caso reporta la pérdida de dos implantes inmediatos con restauraciones inmediatas. Dentro de las posibles causas atribuibles tenemos: mala higiene, la reabsorción fisiológica de la tabla vestibular, el levantamiento del colgajo y la manipulación de las coronas dentro de las primeras 6 semanas de cicatrización.

Diferentes estudios coinciden en que uno de los requisitos para la carga, restauración y provisionalización inmediata es la obtención de la estabilidad primaria y que ésta se puede garantizar con el uso de implantes largos como en este caso donde se usaron implantes de 13 mm.

La última revisión sistemática de Esposito *et al.*<sup>4</sup> concluye que los resultados estéticos pueden ser mejores cuando se colocan los implantes inmediatamente después de la extracción dental. Schropp *et al.*<sup>5</sup> realizaron una comparación entre los implantes colocados tempranamente (dentro de los 10 días posextracción) y diferidos (luego de 3 meses) encontrando que los resultados estéticos papilares son mejores en el primer grupo.

Luego de la colocación de los implantes inmediatos se consiguió una estabilidad primaria adecuada y un torque de 35 Newtons/cm<sup>2</sup>. Aguirre<sup>6</sup> no encuentra diferencias entre la provisionalización inmediata en implantes inmediatos y diferidos y establece un torque de 35N como mínimo pero en la zona de segundos premolares. Estudios como el de Den Hartog<sup>7</sup> encuentran que la carga inmediata no es menos favorable que la convencional en la zona antero superior con una tasa de éxito de 96,8% a los 18 meses pero utiliza un torque de 45N como mínimo. Este valor se contradice con el estudio de quienes concluyen que sólo se debe realizar carga inmediata con torques mayores a los 32N/cm<sup>2</sup>

y con el estudio de Ganeles *et al.*<sup>8</sup> que establece un valor de 35 N/cm<sup>2</sup>, valor del torque encontrado en este caso. Basándonos en estos estudios se decidió colocar coronas provisionales, sin oclusión, en la misma sesión.

Se recomienda el uso de provisionales con perfiles de emergencia adecuados antes de la colocación de las coronas definitivas, para guiar el perfil gingival peri implantar. Degidi y *et al.*<sup>9</sup> no encuentran diferencias significativas del uso de provisionalización inmediata en implantes de una o dos fases. Pero basándonos en estudios como el de Albrektsson *et al.*<sup>10</sup> y Belser *et al.*<sup>11</sup> decidimos no usar implantes de una fase.

De Rouck *et al.*<sup>12</sup> realizaron una revisión sistemática donde encontraron que la colocación de implantes inmediatos con provisionales sólo contribuye en el mantenimiento de las papilas interdentes más no en la disminución de la reabsorción ósea. Este concepto es reforzado por Chen<sup>13</sup> quien concluye que los implantes inmediatos no previenen la reabsorción ósea vertical ni horizontal, con el estudio de Kan *et al.*<sup>1</sup> quienes encuentran valores estadísticamente significativos de recesión gingival vestibular en casos de provisionalizaciones inmediatas y con el estudio de Araujo *et al.*<sup>14</sup> en perros Beagle, donde se observa que las alteraciones y cambios óseos de los alvéolos pos extracción ocurren incluso si se han colocado implantes dentales en ellos. Se concluyó en el estudio que los implantes dentales no reducen la reabsorción durante el remodelado óseo.

Este concepto podría explicar la marcada pérdida ósea vestibular, más aún con el antecedente de que se había contemplado que la tabla vestibular era delgada. Pese a esto, durante la cirugía no se decidió realizar regeneración ósea pues el lecho residual no presentó defecto óseo que requiera el uso de algún tipo de regeneración. Chen *et al.*<sup>13</sup>, concluyeron en una revisión sistemática que es necesario realizar una regeneración ósea en defectos mayores a los 2 mm, pues esta será espontánea en defectos óseos de 2 mm o menos cuando se utilizan implantes de superficie rugosa. Este concepto se refuerza por el mismo autor en el 2009<sup>13</sup>.

Otra de las controversias del manejo de este caso fue que luego de la exodoncia traumática de las piezas deciduas se optó por levantar un colgajo, algunos estudios comparten la idea que la cirugía sin colgajo previene recesión gingival, y reabsorción ósea mientras que otros concluyen que no realizaron un estudio en perros donde compararon el efecto del levantamiento del colgajo sobre la reabsorción ósea pos extracción, se concluyó que el levantamiento o no de un colgajo no afecta la reabsorción causada durante el remodelado óseo de los alveolos<sup>14</sup>.

Un estudio sistemático concluyó que la cirugía sin colgajo ofrece beneficios posoperatorios en cuanto a comodidad y disminución del uso de analgésicos. Sin embargo, no se encontró evidencia sobre las posibles complicaciones o riesgos del uso de la colocación de

implantes sin colgajo. Hammerle et al.<sup>15</sup> sugieren en el último consenso de la ITI, que la técnica de colocación de implantes dentales sin colgajo, debe ser realizada por profesionales entrenados y experimentados y con un planeamiento con tomografías y férulas quirúrgicas que ofrezcan una vista tridimensional, puesto que la data obtenida se limita a estudios con poco seguimiento.

Es posible que la mala higiene de la paciente haya producido periimplantitis lo que conllevó a la pérdida ósea. Al sondaje de la zona se marcó una profundidad de 8mm con un leve exudado más no sangrado. Al levantar un colgajo de exploración de la zona, se vio que la tabla vestibular se había reabsorbido.

Muchos artículos reportan el éxito de la colocación de implantes dentales en sitios pos extracción e incluso el uso de restauraciones inmediatas sobre ellos. Los resultados de este caso indican que para lograr el éxito con esta técnica es necesario seguir los protocolos recomendados cuidadosamente.

El clínico debe tener en cuenta que ya ha sido ampliamente demostrado que el uso de implantes dentales no reduce la reabsorción ósea, en especial de la tabla vestibular, causada durante el proceso de remodelado pos extracción. Por tanto, es de vital importancia seguir los protocolos establecidos así como el control y seguimiento del paciente luego de la cirugía donde se debe reforzar las técnicas de higiene oral.

#### FUENTE DE FINANCIAMIENTO

Autofinanciado

#### CONFLICTO DE INTERÉS

Los autores declaran no tener conflicto de un interés en la publicación de este artículo.

#### REFERENCIAS BIBLIOGRÁFICAS

1. Kan JY, Rungcharassaeng K, Lozada J. Immediate placement and provisionalization of maxillary anterior single implants: 1-year prospective study. *Int J Oral Maxillofac Implants.* 2003;18(1):31-9.
2. Chaushu G, Chaushu S, Tzohar A, Dayan D. Immediate loading of single-tooth implants: Immediate versus non-immediate implantation. A clinical report. *Int J Oral Maxillofac Implants.* 2001;16(2):267-72.
3. Grütter L, Belser UC. Implant loading protocols for the partially edentulous esthetic zone. *Int J Oral Maxillofac Implants.* 2009; 24 Suppl: 169-79.
4. Esposito M, Grusovin MG, Achille H, Coulthard P, Worthington HV. Interventions for replacing missing teeth: different times for loading dental implants. *Cochrane Database Syst Rev.* 2009;21(1):CD003878.
5. Schropp L, Isidor F, Kostopoulos L, Wenzel A. Interproximal papilla levels following early versus delayed placement of single-tooth implants: a controlled clinical trial. *Int J Oral Maxillofac Implants.* 2005;20(5):753-61.
6. Aguirre-Zorzano LA, Rodríguez-Andrés C, Estefanía-Fresco R, Fernández-Jiménez A. Immediate temporary restoration of single-tooth implants: Prospective clinical study. *Med Oral Patol Oral Cir Bucal.* 2011 Jan 3. [Epub ahead of print].
7. Den Hartog L, Raghoobar GM, Stellingsma K, Meijer HJ. Immediate loading and customized restoration of a single implant in the maxillary esthetic zone: a clinical report. *J Prosthet Dent.* 2009; 102(4):211-5.
8. Ganeles J, Wismeijer D. Early and immediately restored and loaded dental implants for single-tooth and partial-arch applications. *Int J Oral Maxillofac Implants.* 2004; 19 Suppl: 92-102.
9. Degidi M, Nardi D, Piattelli A. Immediate versus one-stage restoration of small-diameter implants for a single missing maxillary lateral incisor: a 3-year randomized clinical trial. *J Periodontol.* 2009;80(9):1393-8.
10. Albrektsson T, Gottlow J, Meirelles L, Ostman PO, Rocci A, Sennerby L. Survival of nobel direct implants: an analysis of 550 consecutively placed implants at 18 different clinical centers. *Clin Implant Dent Relat Res.* 2007;9(2):65-70
11. Belser U, Buser D, Higginbottom F. Consensus statements and recommended clinical procedures regarding esthetics in implant dentistry. *Int J Oral Maxillofac Implants.* 2004; 19 Suppl: 73-4.
12. De Rouck T, Collys K, Cosyn J. Single-tooth replacement in the anterior maxilla by means of immediate implantation and provisionalization: a review. *Int J Oral Maxillofac Implants.* 2008;23(5):897-904.
13. Chen ST, Buser D. Clinical and esthetic outcomes of implants placed in postextraction sites. *Int J Oral Maxillofac Implants.* 2009;24:186-217.
14. Araújo MG, Sukekava F, Wennström JL, Lindhe J. Ridge alterations following implant placement in fresh extraction sockets: an experimental study in the dog. *J Clin Periodontol.* 2005; 32(6):645-52.
15. Hämmerle CH, Stone P, Jung RE, Kapos T, Brodala N. Consensus statements and recommended clinical procedures regarding computer-assisted implant dentistry. *Int J Oral Maxillofac Implants.* 2009;24 Suppl:126-31.

Recibido: 26 de abril de 2012

Aceptado para su publicación: 30 de mayo de 2012