

ANQUILOISIS UNILATERAL DE LA ARTICULACIÓN TEMPOROMANDIBULAR

UNILATERAL ANKYLOSIS OF THE ARTICULATION TEMPOROMANDIBULAR

Jhames Iván Oré de la Cruz¹**RESUMEN**

La anquilosis de la articulación temporomandibular es definida como la limitación de la movilidad mandibular por afección de las superficies articulares o de las estructuras adyacentes. Existe una variedad de alternativas quirúrgicas que están bien documentadas en distintos reportes. En este reporte presentamos el caso de un paciente adulto en el cual se realiza condilectomía más coronoidectomía, además de interposición de fascia de músculo temporal.

Palabras clave: articulación temporomandibular, anquilosis (fuente: DeCS BIREME)

SUMMARY

The ankylosis of the temporomandibular articulation is defined as the limitation of the mandibular mobility because of the affection of the articular surfaces or of the adjacent structures. A variety of surgical alternatives are much documented in different reports. In this one we present the case of an adult patient who is carried out a condilectomia and coronoidectomia, besides interference of fascia of temporary muscle.

Key Words: temporomandibular joint, ankylosis (source: MeSH NLM)

¹Jefe de Servicio de Estomatología Quirúrgica - Hospital Nacional Arzobispo Loayza, Lima, Perú.

Docente del Residentado de Cirugía Bucal y Maxilofacial. Sede Loayza – Universidad Nacional Mayor de San Marcos. Lima Perú.

Correspondencia:

Jhames Iván Oré de la Cruz

Correo electrónico:

INTRODUCCIÓN

La anquilosis de la articulación temporomandibular es definida como la limitación de la movilidad mandibular por afección de las superficies articulares o de las estructuras adyacentes.

Las causas en un gran porcentaje son producidas por trauma, también por secuelas de procesos infecciosos y procesos inflamatorios que afectan la articulación temporomandibular.

Clínicamente existe una pérdida progresiva de la apertura bucal con ligero dolor; en niños provoca deformidad y alteración funcionales y estéticas por la falta del centro de desarrollo condilar.

Dentro de los tratamientos se han descrito una variedad de alternativas quirúrgicas, todas ellas destinadas a crear una pseudoartrosis. Estas distintas técnicas quirúrgicas han demostrado tener resultados variables. La literatura menciona el uso de injerto costochondral

en anquilosis de ATM, sobre todo en niños menores de 16 años por su capacidad para provocar su crecimiento. Algunos autores realizan ostectomía además de uso de distractores. Otros mencionan la interposición de fascia temporal para evitar la reanquilosis sobre todo en adultos, otros la aplicación de Silastic; otros utilizan tejido graso. Todos los autores tienen como finalidad evitar que el proceso de neoformación y la cicatrización tengan continuidad para que vuelva a reanquilosarse.

Presentación de caso

Una paciente de sexo femenino, de 54 años, acude al servicio de cirugía bucal del Departamento de Estomatología del Hospital Nacional “Arzobispo Loayza” por presentar dificultad para abrir y cerrar la boca lo que le dificulta alimentarse, con dolor intenso a nivel de la zona temporal derecho con 6 meses de evolución, posterior a una pelea familiar, en aparente buen estado general.

Examen extraoral: Fascie dolorosa asimetría facial derecha; ATM del lado derecho: no se palpa movimiento de apertura y cierre, dolor a los movimientos forzados. No adenopatía submaxilar (Figura 1).

Examen intraoral: Apertura bucal limitada, de aproximadamente 1,5 cm. desde rebordes alveolares superior e inferior con ligero dolor a la apertura bucal máxima. Además presenta úlcera a nivel de reborde alveolar superior del lado derecho, de 0,5 cm de diámetro, dolorosa cuando contacta con la molar antagonista edéntula total superior, edéntula parcial inferior (Figura 2).

Se realizó estudio radiográfico panorámico. Se observa imagen radiopaca de bordes poco definidos que involucra el cóndilo mandibular derecho y la fosa glenoidea (flecha); también se observa apófisis coronoides elongada del mismo lado (Figura 3 y 4). En la tomografía computarizada del macizo cráneo facial con reconstrucción tridimensional se encontró una lesión tumoral de densidad ósea variable (flecha), tabicada de bordes irregulares poco definidos que

involucran a la cavidad glenoidea y el cóndilo del hueso temporal al igual que el cóndilo del maxilar inferior (Figuras 5 y 6).

En los exámenes prequirúrgicos se encontró al paciente dentro de valores normales. Se le preparó para realizar la cirugía bajo anestesia general inhalatoria procediendo al rasurado del cabello en la zona fronto tèmoro parietal derecha (Figuras 7 y 8).

Se realizó una incisión hemicoronal con extensión preauricular, osteotomía y ostectomía del cóndilo derecho además de coronoidectomía del mismo lado. Se comprobó la apertura y cierre de la mandíbula (intraoperatoriamente) de 40 mm; luego se interpuso fascia temporal entre el cuello del cóndilo y el hueso temporal, fijado al musculo pterigoideo externo, lavado, hemostasia y sutura por planos (Figuras 9,10, 11, 12, 13 y 14).

La paciente es dado de alta con apertura máxima de 35 mm. Se tomaron radiografías de control y se enfatizó la fisioterapia de apertura y cierre.

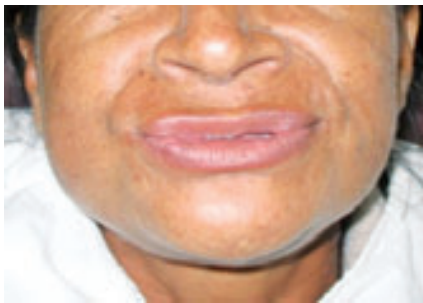

Figura 1. Paciente con fascie dolorosa y apertura bucal limitada.

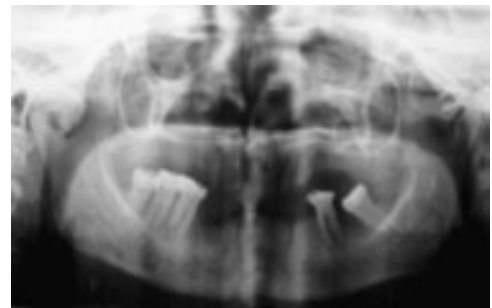


Figura 3. Radiografía panorámica donde puede apreciarse bordes poco definidos (flecha).

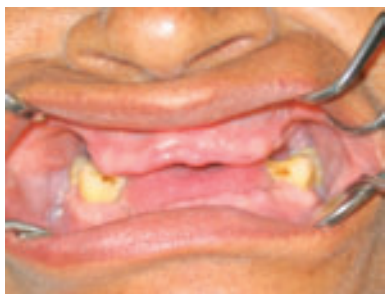

Figura 2. Úlcera de contacto en reborde alveolar superior ocasionado por la molar antagonista.

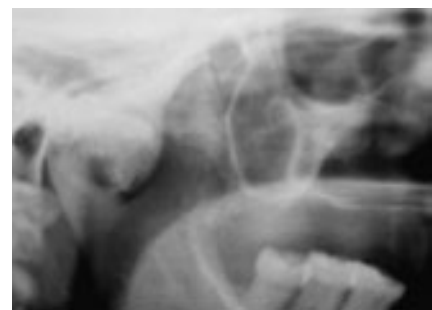

Figura 4. Radiografía que evidencia radiopacidad en la zona articular.

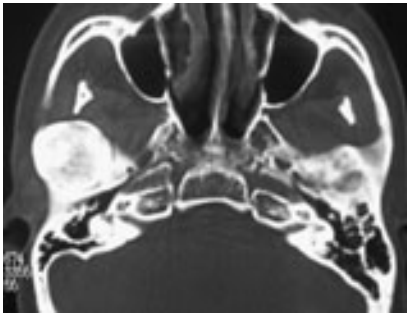


Figura 5. Tomografía computarizada que muestra la zona involucrada.

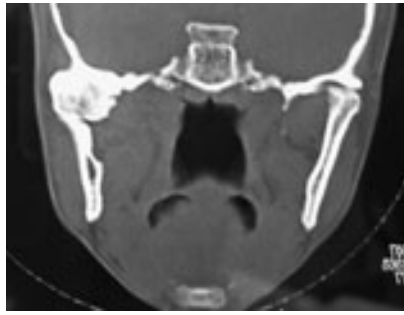


Figura 6. Tomografía computarizada corte coronal.

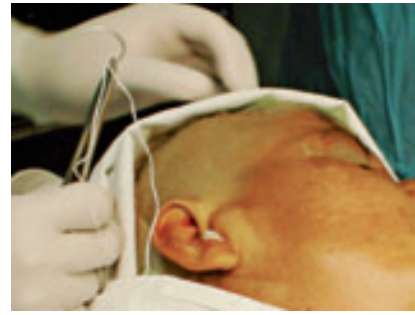

Figura 7. Preparación prequirúrgica de la paciente

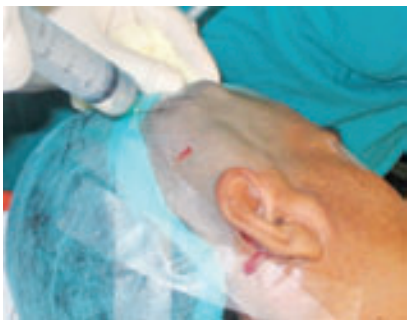

Figura 8. Preparación de la zona fronto témporo parietal derecha.

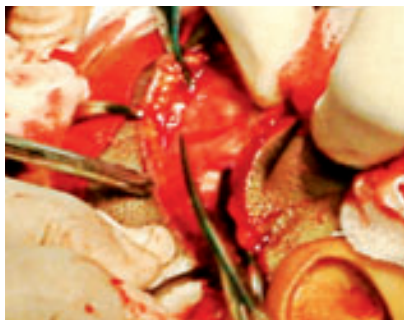

Figura 9. Incisión hemicoronal con extensión preauricular.

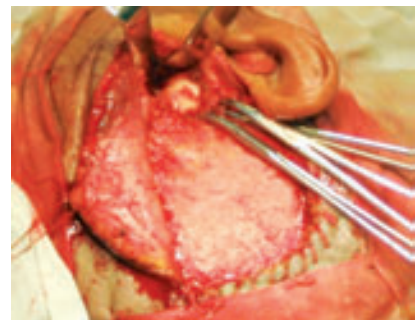

Figura 10. Osteotomía y osteotomía.

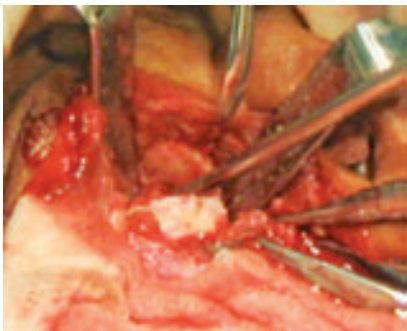


Figura 11. Coronoidectomía

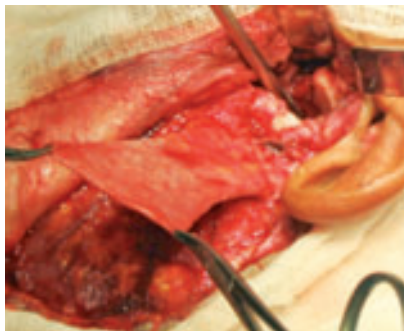


Figura 12. Interposición de la fascia temporal.

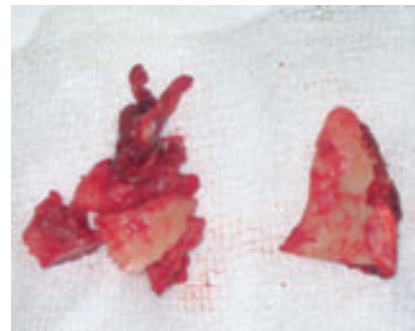


Figura 13. Piezas quirúrgicas extraídas.

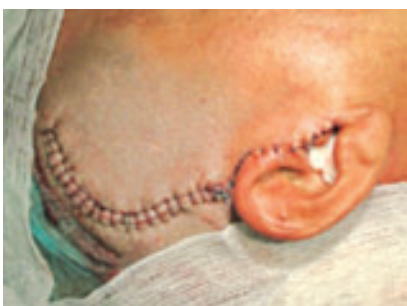

Figura 14. Sutura.

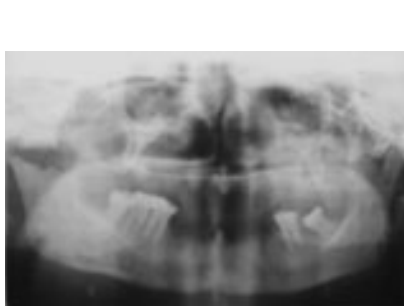


Figura 15. Radiografía de control.

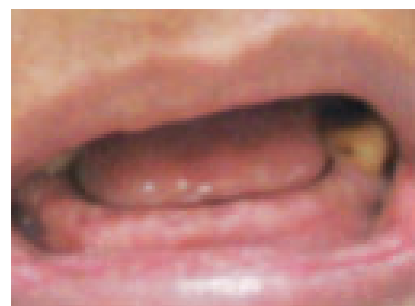


Figura 16. Apertura postoperatoria.

DISCUSIÓN

La anquilosis de la articulación temporomandibular tiene como causa principal los traumatismos (25 a 75% de los casos), tanto directos en la zona pre auricular e indirectos con golpes a nivel del mentón que provocan fracturas, que no son tratadas o no son diagnosticadas a tiempo¹. Existe una variedad de técnicas quirúrgicas para el tratamiento de la anquilosis temporomandibular. Todas buscan conseguir una articulación funcional, evitar la reanquilosis, un contorno óseo adecuado y una altura vertical¹. La artroplastia sola tiene una alta recurrencia de hasta un 53%². El uso de material de interposición aloplástico se ha reportado que provoca reacción a cuerpo extraño en algunos pacientes, como también puede moverse de su lugar y provocar erosión de la base del cráneo^{1,3}. El uso de cartílago homólogo no ha dado buenos resultados, por el contrario la colocación de fascia de músculo temporal tiene buenos resultados en un 90 a 95% de casos⁴. Kaban propone un protocolo para tratamientos en niños y recomienda el injerto costochondral y esternoclavicular para favorecer el crecimiento mandibular^{4,5}, con interposición de fascia de músculo temporal, seguido de coronoidectomía cuando existe una elongación de la misma, que pudiera provocar una traba para los movimientos mandibulares^{6,7}. Otra posibilidad de tratamiento son los injertos de cresta iliaca y clavicular. Requieren un equipo multidisciplinario así como tiempo quirúrgico largo, lo que aumenta la morbilidad de la zona donadora². La interposición de fascia del músculo temporal es una alternativa quirúrgica con buenos resultados. Sin embargo, todas estas técnicas quirúrgicas equivalen a un 50% del tratamiento, puesto que el otro 50% es la fisioterapia de apertura y cierre que el paciente debe continuar practicando, existiendo para esta actividad aparatología que ayudará al paciente a poder ejercitarse. A todo paciente que requiera condilectomía, previamente a la cirugía se le tiene que sensibilizar y hacer que tome conciencia de la magnitud del problema y así evitar otra intervención por reanquilosis. Por otro lado, también es claro que cuando la patología es en el cóndilo, la intervención debe ser a nivel del cóndilo

y no alejada de este, donde lo único que se logrará es que el paciente continúe con el problema condilar. Particularmente la técnica de realizar fracturas bilaterales a nivel del ángulo mandibular, significaría trasladar la función articular hacia la zona del ángulo, motivo por el cual discrepamos de dicha técnica. Por eso consideramos que es indispensable la fisioterapia posoperatoria para lograr el éxito a largo plazo.

REFERENCIAS BIBLIOGRÁFICAS

1. Shater W. Patología bucal. La Habana: Revolucionaria; 1982. p. 531-2.
2. Mc Fadden LR, Rishiraj B. Treatment of the temporomandibular joint ankylosis: a case report. *J Can Dent Assoc.* 2001; 67(11): 659-63.
3. Chossegros C, Guyot L, Cheynet F, Blanc JL, Gola R, Bourezak Z, et al. Comparison of different materials for interposition arthroplasty in treatment of temporomandibular joint ankylosis surgery: long-term follow-up in 25 cases. *Br J Oral Maxillofac Surg.* 1997;35 (3):157-60.
4. Seroli W, Luz JGC. Anquiloze da articulação temporomandibular: fatores etiológicos e principios de diagnóstico e de tratamento. *Rev bras odontol.* 1994; 51(1): 41-7.
5. Kaban LB. Cirugía bucal y maxilofacial en niños. México, D.F.: Interamericana, Mc Graw-Hill; 1992.
6. Souza LCM, Livani F, Guerra MC. Reconstrução da articulação temporomandibular com enxerto costochondral e retalho de músculo temporal. *Braz. j. otorhinolaryngol. (Impr.)*. 1994; 60 (4):304-8.
7. Obeid G, Guttemberg SA, Conole PW. Costochondral grafting in condylar replacement and mandibular reconstruction. *J Oral Maxillofac Surg.* 1988;46(3):177-82.

Recibido: 16/01/11

Aceptado para su publicación: 28/04/11