

LA REABSORCIÓN CERVICAL Y EL CLAREAMIENTO INTERNO

CD CRYSTIANE V. G. DE AMORIM*; CD ARTURO ANZARDO LÓPEZ**; CD JOSÉ LUIZ LAGE MARQUES***

INTRODUCCIÓN

La reabsorción cervical externa es uno de los efectos adversos que pueden sufrir los dientes despulpados después de un blanqueamiento interno¹². Este es un fenómeno de origen inflamatorio que se instala, generalmente, debajo de la encía adherida⁶.

Esta inflamación puede ya estar presente o no, pudiendo exacerbarse por el exceso de oxígeno nascente que alcanza el periodonto producto de los agentes clareadores⁶. Es de progresión lenta surgiendo meses o años después del tratamiento blanqueador, pudiéndose extender a la cresta ósea alveolar. El pronóstico va a depender principalmente del estado de desarrollo de la reabsorción en el momento de descubrirla⁸. Fig. 1.

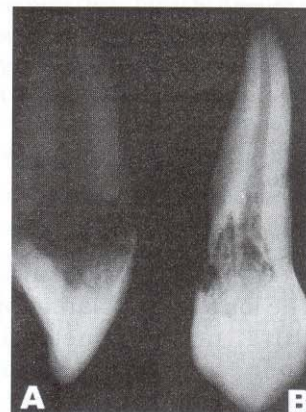


Fig. 1. Canino superior extraído por estado de reabsorción radicular cervical avanzado. A. vista proximal; B. vista vestibular.

FACTORES PREDISPONENTES DE REABSORCIÓN CERVICAL

Son varios los argumentos sobre estos factores:

- El traumatismo previo al tratamiento endodóncico y al clareamiento son circunstancias asociadas por Harrington y Natkin², que resultarían en lesión del periodonto con una inflamación moderada pero permanente hasta el momento del clareamiento. La injuria química de los agentes clareadores agravaría la situación de inflamación crónica por el traumatismo previo por donde la liberación de oxígeno nascente a través de los conductillos dentinarios para el tejido periodontal del tercio cervical radicular, exacerbando la inflamación ahí instalada⁷. Fig. 2.

(*): Magister en Odontología, Área de concentración en Endodoncia, Facultad de Odontología de la Universidad de Sao Paulo, Brasil.

Docente de la Cátedra de Endodoncia, Facultad de Odontología, Universidad de Ibirapueira, Sao Paulo, Brasil.

(**): Magister en Odontología, Área de concentración en Endodoncia, Facultad de Odontología de la Universidad de Sao Paulo, Brasil.

Docente de Internado Estomatológico, Facultad de Odontología, Universidad San Martín de Porres, Lima, Perú.

(***): Profesor Asociado Doctor, Disciplina de Endodoncia, Facultad de Odontología de la Universidad de Sao Paulo, Brasil.

Docente Titular de la Cátedra de Endodoncia, Facultad de Odontología, Universidad de Ibirapueira, Sao Paulo, Brasil.

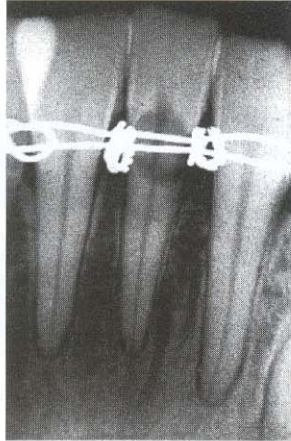

Fig. 2. Traumatismo dental con contención rígida de tipo metálica, asociada a la formación de reabsorción cervical externa. Observar la inflamación o engrosamiento a nivel del ligamento periodontal apical de la pieza con reabsorción y de las contiguas, probable reacción secundaria del traumatismo sufrido.

- También el calor potencializaría la acción cáustica de los agentes clareadores. A más temperatura, mayor penetración de los agentes, por eso Rotstein¹⁰ recomienda la aplicación de calor por tiempo reducido (5 seg.), evitando un aumento excesivo de temperatura.
- La edad sería otro factor, en pacientes jóvenes en el momento del traumatismo, por un diámetro más amplio del orificio de entrada del túbulo dentinario, la dentina es más permeable y de menor espesor. En pacientes adultos sucedería lo contrario, dentina menos permeable y de mayor volumen², por lo tanto, menos propensa al pasaje de componentes del agente clareador hacia el periodonto.
- Para Lado y colab.³ sería la desnaturación de la dentina expuesta y no protegida, por defecto a nivel de la unión cemento-esmalte. Una vez desnaturada sería reconocida como un tejido inmunológicamente diferente y no aceptado, siendo atacado como un cuerpo extraño por las células de defensa del tejido gingival. Descartan la posibilidad de trauma previo al clareamiento, ya que encontraron este tipo de reabsorción sin historia de traumatismo ni uso de calor. Sugieren que la difusión de estas sustancias clareadoras a través de la dentina sea suficiente para desnaturarla, siendo fácilmente desencadenada en la dentina descubierta.

- Friedman y colab.¹² también descartan como causa el traumatismo y el calor, resaltando la naturaleza tóxica del peróxido de hidrógeno al 30% y su difusión a través de los conductillos dentinarios hasta el periodonto. Pécora y colab.⁴, comprobaron este pasaje del peróxido de hidrógeno en el tercio cervical radicular de dientes tratados endodómicamente. Según Rotstein¹⁰, este agente aumenta la solubilidad de los tejidos dentarios, dependiendo de su contenido cálcico y si se utiliza solo o en combinación con perborato de sodio. Este peróxido puede alterar la estructura química de estos tejidos, dejándolos más susceptibles, por eso recomienda que el uso a largo plazo sea reevaluado.
- Base protectora, en diversos relatos de casos clínicos, el sellado o impermeabilización a nivel de la región cervical del diente aparece de calidad cuestionable, o peor, inexistente, lo que aumentaría las posibilidades de pasaje de los agentes clareadores, por la ausencia de una barrera⁶.
- Unión cemento-esmalte. Se sabe que en una misma pieza dental pueden existir las diferentes condiciones de las uniones cemento-esmalte, más frecuentemente en proximal⁷. Esta unión es curva en incisal y proximal y pueden encontrarse apicalmente a la corona clínica del diente¹⁰.

FACTORES QUE INTERVENDRÍAN DIRECTAMENTE EN LA REABSORCIÓN CERVICAL RADICULAR. Fig. 3.

- Peróxido de hidrógeno, por ser tóxico y tener pH ácido.
- Defectos del cemento, por la permeabilidad dentinaria frente a la exposición.
- Microorganismos, los que mantienen la inflamación en el local.

Estos factores podrían encontrarse de forma aislada o en combinación en la zona afectada. Así, se podría explicar por qué algunos pacientes sufren reabsorción posteriormente a traumatismos, y por qué algunos sufren reabsorción después del clareamiento interno y otros no.

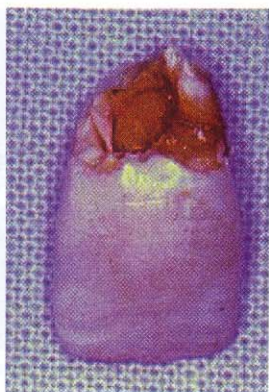


Fig. 3. Pérdida total de la corona por reabsorción severa. Fractura cervical por debilitamiento a ese nivel.

PROCESO DE FORMACIÓN DE REABSORCIÓN

El mecanismo que desencadenaría la reabsorción cervical estaría relacionado con la inflamación mantenida en la región del periodonto de inserción, generalmente hacia abajo de la adherencia epitelial. Esto sería causado por la elevada cantidad de oxígeno naciente en el periodonto a través de los túbulos dentinarios, iniciando la inflamación, creando un ambiente ácido ideal que estimularía las enzimas proteolíticas, colagenasas e hidrolasas. La diferenciación de células mesenquimales del ligamento periodontal, tejido gingival y cemento en células clásticas básicamente osteoclastos, también influirían alterando el equilibrio entre la acción blástica y clástica de la región, removiendo cemento y dentina o migrando para la cresta alveolar, de acuerdo con Riehl⁶. El poder oxidante del O₂ naciente puede ser incrementado por la temperatura y tiempo, obteniéndose mejores resultados clínicos, pero por otro lado elevando el riesgo de reabsorción. Así, “cuanto menor la concentración y el tiempo de uso de los peróxidos para la recuperación del color, menores los riesgos de daño a los tejidos dentarios^{6,10}”. Es importante la historia previa del diente si el conducto radicular fue tratado por caries o por traumatismo. Si fue por traumatismo, en alguna región el cemento fue alterado, hubo inflamación, el pH se tornó ácido y además puede haber aparecido una pequeña

reabsorción que se estabilizó o que estuvo en progreso lento, hasta ser exacerbada por las sustancias utilizadas en el proceso de recromía². Por esta razón el peróxido de hidrógeno muy concentrado estaría contraindicado en tratamientos clareadores después del traumatismo.

Todo esto transcurre de forma asintomática y es detectado en radiografías de control o en estado clínico avanzado¹.

PREVENCIÓN

Por medio de determinadas conductas se pueden reducir las posibilidades de formación de reabsorciones relacionadas con el clareamiento interno, entre ellas se tiene:

1. Base o barrera protectora para “aislar” los conductillos dentinarios, principalmente en las áreas proximales, evitando el pasaje de las sustancias blanqueadoras a la unión C-E, quedando contenidos en la cámara pulpar¹¹. Esta base tiene que tener mínimo 2 mm de grosor, adhesividad, coeficiente de expansión térmica próximo al diente y no sufrir decoloración. Algunos investigadores en esta área como Rotstein¹⁰ y Riehl⁶ destacan el uso de ionómero de vidrio siguiendo la forma cervical curva del diente, no siendo de tamaño exagerado, ya que podría impedir la acción del agente clareador en cervical dejando la zona sin clarear.
2. Pasta de hidróxido de calcio. La colocación debe realizarse al final del tratamiento por 15 a 30 días por encima de la barrera protectora. Esta pasta va a cambiar el pH, alcalinizando la dentina intracoronaria y también la de la región externa con la intención de disminuir la acidez alcanzada en cervical y por tanto la inflamación presente¹².
3. Concentración del agente clareador. En la literatura no hay relatos de reabsorción con pastas de baja concentración. El tratamiento puede demorar más, pero el riesgo será menor⁶.
4. Tiempo. De igual manera que concentraciones excesivas, el tiempo exagerado de permanencia del agente propicia una mayor agresión¹⁰.
5. Control clínico y radiográfico. Muchas veces las reabsorciones son detectadas en el examen radiográfico de rutina cuando ésta ya se encuentra en condición avanzada, agravando el pronóstico. Por esta razón el

diente debe controlarse aproximadamente por 2 años cada 6 meses y después anualmente, de acuerdo con Falleiros y colab y como medida de detención temprana de la lesión¹.

6. Volumen dentinario. Si en el tratamiento endodóncico la dentina fue desgastada excesivamente, el riesgo es mayor por menor distancia entre el agente clareador y el periodonto⁴, pudiendo alcanzar más fácilmente este tejido. Esto también va a depender de la naturaleza de esta dentina, permeabilidad en este nivel, superficie dentinaria expuesta, naturaleza del agente empleado (tamaño de la molécula) y concentración, y del tratamiento previamente realizado como grabado ácido o uso de quelantes^{5,7,8}.

7. La catalasa y la etilcelulosa son sustancias que están siendo estudiadas como posibles auxiliares para impedir esta reabsorción⁶.

TRATAMIENTO

- Hidróxido de calcio. Cuando la reabsorción es detectada en estado inicial, la colocación de una pasta de $\text{Ca}(\text{OH})_2$ en la cámara pulpar y adyacencias de la lesión, objetiva aumentar el pH en este sector, neutralizando las enzimas proteolíticas y estimulando otra enzima, la fosfatasa alcalina que participa de la reposición de tejido osteoide evitando la disolución del componente mineral. La reversión del pH ácido de la dentina y cemento, después del uso del peróxido de hidrógeno al 30% mediante $\text{Ca}(\text{OH})_2$, fue demostrada por Kehoe¹¹. Como los peróxidos, los iones Ca también pueden difundir por los canales dentinarios hasta el proceso de reabsorción². El procedimiento es desobturar 3 a 4 mm más del área lesionada y realizar cambios periódicos de la pasta¹⁰. En la primera sesión se recomienda el uso de vehículo acuoso, para una más rápida difusión, cada 30 días por aproximadamente 1 año. Para las radiografías debe emplearse un posicionador más adaptador personalizado (impresión del sector de la pieza en tratamiento, ejemplo con silicona) en todas las tomas, para que la distorsión sea lo menor posible y así evaluar más precisamente si la lesión se estacionó o no⁶. Fig. 4.




Fig. 4. Posicionador y adaptador personalizado.

- Extrusión radicular: es el traccionamiento de la porción radicular ortodóncicamente, con la intención de aumentar la corona clínica y posibilitar su restauración.
- Cirugía a colgajo: se realiza para exponer las lagunas de reabsorción, remoción del tejido de granulación y rectificar el defecto.
- Reimplante intencional: consiste en la extracción del diente, remoción de la lesión, tratamiento de la lesión y restauración, recolocación en el alvéolo y fijación semirrígida por aproximadamente 15 días.

ALTERNATIVAS DE TRATAMIENTO

Rotstein y colab.¹⁰ no obtuvieron diferencias estadísticamente significativas después de 1 año en cuanto a resultados clínicos se refiere, cuando compararon el perborato de sodio mezclado con peróxido de hidrógeno al 30%, 3% y agua, dejando así la alternativa de poder emplear otros vehículos acuosos¹⁴ (suero fisiológico, solución anestésica, agua destilada) efectivamente en la recromia o recuperación del color del diente despulpado, impidiendo la reabsorción externa.

Los mismos autores destacan el pH del perborato de Na igual a 11, a 1% y 20° C, colocándolo en consistencia de "arena mojada" en proporciones de 2g. de NaBO_3 por ml de solución acuosa y solamente en la fase vestibular de la cavidad de acceso endodóncico. Otro aspecto de relevante importancia es el correcto sellado provisorio que debe permanecer entre consultas. Para este propósito los cementos provisionales a base de resina son los indicados.

En la literatura también encontramos el uso de perborato de Na en polvo, individualmente, que parece ser una alternativa menos

agresiva. Ya está siendo investigado el empleo de antiinflamatorios tópicos (Otosporin) como vehículo en asociación con el NaBO_3 , procurando minimizar la inflamación de esta área crítica⁵.

Para el empleo de peróxido de hidrógeno al 35% en el consultorio, tanto por el lado interno o cavidad de acceso endodóncico como por el lado externo o fase vestibular, se recomienda la colocación de una base protectora de ionómero de vidrio e hidróxido de calcio posteriormente al tratamiento.

CONCLUSIONES

- Realizando un procedimiento de recromía o "clareador" criterioso, y preventivo a corto, mediano y largo plazo, podemos reducir las posibilidades de efectos indeseables y obtener los resultados esperados.
- Debe priorizarse la parte biológica en relación con la posible formación de reabsorción, frente a los resultados estéticos esperados, ya que en caso de no alcanzar el cambio de tonalidad previsto existe la posibilidad de otros tratamientos.
- El correcto tratamiento endodóncico, la colocación de una base de ionómero de vidrio en cervical, el uso de hidróxido de calcio como neutralizador del agente y el empleo de un vehículo acuoso para la mezcla con el perborato de sodio son condicionantes para un tratamiento menos agresivo y con resultados estéticos adecuados.

REFERENCIAS BIBLIOGRÁFICAS

1. Falleiros, H.; Aun, C. *Clareamento de dentes despolpados*. Rev. Assoc Paul de Cir Dent Jul-Ago 44(4):21-22 1990.
2. Harrington, G.; Natkin, E. *External resorption associated with bleaching of pulpless teeth*. J Endod Nov 5 (11):344-348 1979.
3. Lado, E. y colab. *Cervical resorption in bleached teeth*. Oral Surg Oral Med Oral Pathol Jan 55(1):78-80 1983.
4. Pécora, J.; Sousa Neto, M.; Costa, W. *Apresentação de um método químico que revelain "vitro" a passagem do peróxido de hidrogênio 30% da dentina radicular*. Rev. Paulis Odont Mar-Abr 13(2):34-36 1991.
5. Riehl, H. *Cor da vaidade*. Rev. ABO Nac Feb-Mar 6(1):7-11 1988.
6. Riehl, H. *Curso Teórico Prático: Clareamento dental*. Departamento de Materiais Dentários. UNIP, Bauru, Brasil, 1998.
7. Rotstein, I. y colab. *Effect of cementum defects on radicular penetration of 30% H_2O_2 During Intracoronal Bleaching*. J Endod May 17(5):230-233 1991.
8. Rotstein, I. y colab. *Prognosis of intracoronal bleaching with sodium perborate preparation "in vitro": 1 Year Study*. J Endod Jan 19(1):10-14 1993.
9. Cohen, S.; Burns, R. *Pathways of the pulp 6* ed. Los Angeles, Mosby, 1994.
10. Rotstein, I. *Curso de Clareamento dental*. Faculdade de Odontologia. Universidade de São Paulo. Brasil. Set 1998.
11. Kehoe, J.C. *Ph Reversal following "in vitro" Bleaching of pulpless teeth*. J Endod Jan 1987,13(1)3-6
12. Friedman, S. *Internal Bleaching: Long term outcomes and complications*. JADA 1997, 128: 51-59
13. Paiva, J.; Antoniazzi, J. *Endodontia. Bases para a prática clínica*. 2° ed. São Paulo. Artes Médicas Ltda. 1988.
14. Martinez, L.; Pardini, R. *Recuperacao da cor em dentes sem vitalidade pulpar empregando perborato de sódio e soro Fisiológico*. II Encontro Internacional de Endodontia do Centrinho, Anais 08. Bauru, Brasil, 2000.