

SARCOMAS DE EWING PRIMARIOS DE LOS MAXILARES

EWING'S SARCOMA OF THE MAXILLA

Juvenal Sánchez Lihon¹, Janet Guevara Canales²

RESUMEN

Introducción: pertenece a la familia de tumores primitivos neuroectodermales siendo el segundo tumor primario de los huesos en niños. El motivo de este trabajo fue revisar la presentación de Sarcoma de Ewing en los Maxilares en el Instituto Nacional de Enfermedades Neoplásicas.

Material y método: Nosotros revisamos los reportes médicos de 6 casos de Sarcomas de Ewing primarios de los maxilares en el Instituto Nacional de Enfermedades Neoplásicas de 1952 al 2006 en relación al sexo, edad, localización, tamaño, síntomas y signos clínicos del tumor, procedimientos de diagnóstico, presencia de metástasis, tipos de tratamiento, seguimiento y sobrevida.

Resultados: De los 6 casos, 3 fueron masculinos, el de menor edad fue de 9 meses y el mayor de 27 años, la localización fue de 4 casos en el maxilar inferior y 2 en el superior, El tamaño del tumor varía de 3 cm. a 12 cm. La mayoría presentó asimetría facial y dificultad en la masticación. El diagnóstico se hizo con Hematoxilina-Eosina y en algunos casos con histoquímica y marcadores de inmunohistoquímica. En 2 casos se presentaron metástasis, 4 pacientes recibieron radioterapia y quimioterapia y 1 sólo radioterapia. Tres pacientes fallecieron al mes, tres y cinco meses.

Conclusión: Los Sarcomas de Ewing son tumores poco frecuentes a nivel de los maxilares y con características clínicas similares con respecto a otros sarcomas. Es necesario un diagnóstico microscópico correcto y un tratamiento adecuado.

Palabras clave: Sarcoma de Ewing, Maxilar.

ABSTRACT

Introduction: It belongs to the family of Neuroectodermal Primitive Tumors. Is the second primary tumor of the bone in children. The purpose of this report is the study of the cases at the Instituto Nacional de Enfermedades Neoplásicas.

Material and method: We review the medical records of 6 cases of Ewing's Sarcomas in the Instituto Nacional de Enfermedades Neoplásicas the 1952 to 2006 in relation to sex, age, location, size, symptoms and clinical signs of the tumor, diagnostic procedures, presence of metastasis, types of treatment, follow-up and survival.

Results: Of the 6 cases, 3 were male, younger was 9 months and the largest in 27 years, the location was 4 cases in the lower maxilla and 2 in the upper. Tumors size varies from 3 cm. to 12 cm. Most presenting facial asymmetry and difficulty in chewing. The diagnosis was made with Hematoxylin-Eosin and in some cases with histochemistry and immunohistochemistry markers. In 2 cases were filed metastases, 4 patients received radiotherapy and chemotherapy and only 1 radiotherapy. Three patients died a month, three to five months.

Conclusions: The Ewing's Sarcomas are tumors of the maxilla and with similar clinical characteristics with respect to other sarcomas. Is necessary a correct diagnosis and adequate treatment.

Keywords: Sarcoma, Ewing's, maxilla

¹ Médico Anatómo Patólogo del Instituto Nacional de Enfermedades Neoplásicas.

² Cirujano Dentista. Docente de Anatomía Patológica de la Facultad de Odontología de la Universidad de San Martín de Porres.
Correspondencia:

Dr. Sánchez Lihon Juvenal

Córrreo electrónico: a_sanchez@inen.sld.pe

INTRODUCCIÓN

El sarcoma de Ewing inicialmente descrito por James Ewing en 1921¹, pertenece a la familia de tumores primitivos neuroectodermales².

Es el segundo tumor primario de los huesos en niños después del sarcoma osteogénico.

Ocurre en aproximadamente 4 al 10% de todos los tumores malignos de los huesos. En huesos del cráneo y la cara ocurre entre el 1 y 4 % de los casos³. En la región maxilofacial, el maxilar inferior es más frecuentemente comprometido.⁴

Microscópicamente es un tumor que pertenece al grupo de los tumores de células redondas pequeñas, que morfológicamente pueden ser neuroblastomas,

rabdomiosarcomas, linfomas, carcinosarcomas y otras neoplasias malignas.

Las células típicamente tienen escaso citoplasma eosinofílico que generalmente contiene glucógeno, que es positivo a la coloración de PAS (Acido Periódico de Schiff); el núcleo es pequeño con cromatina regularmente distribuida y poca actividad mitótica.

Inmunohistoquímicamente, más del 90% de casos expresa positivamente el marcador receptor de adhesión CD99 también llamado Mic-2. De acuerdo con el grado de diferenciación neuroectodermal, el sarcoma de Ewing puede expresar marcadores de células

neurales como neuroenolasa específica (NSE), proteína S-100, sinaptofisina y CD57⁵.

Es importante diferenciarlo inmunohistoquímicamente del linfoma linfoblástico que también es positivo al CD99; en este caso el CD45 es positivo para el linfoma y negativo para el sarcoma de Ewing.

La diferenciación de los neuroblastomas se realiza utilizando el marcador de vimentina, que es positivo en sarcomas de Ewing y negativo en neuroblastomas.

Los neurofilamentos son positivos en neuroblastoma y negativos en sarcomas de Ewing.

Otro diagnóstico diferencial de importancia es el sarcoma sinovial pobremente diferenciado de células pequeñas que es positivo a CD99; en este caso son importantes las citoqueratinas, las cuales pierden positividad en los sarcomas sinoviales poco diferenciados.

En estos casos los estudios de genética molecular son los requeridos para hacer una distinción final.

La genética molecular en los sarcomas, basados en las mutaciones en su desarrollo, se dividen en dos tipos: el primer grupo está formado por tumores con cariotipos complejos anormales con un patrón no establecido. El segundo grupo, que incluye sarcomas de Ewing, está asociado a translocaciones cromosomales únicas que dan lugar a fusiones específicas de genes. El 85% de los sarcomas de Ewing están asociados con translocación t(11;22)(q24;q12) que lleva la formación y fusión de gen EWS-FLI-1⁶. En otro 10 a 15%, la translocación t(11;12)(22;12) genera la fusión EWS-ERG y el 1 a 5% pueden albergar alguna de las posibles translocaciones, lo cual resulta en la fusión del gen conteniendo una porción del gen EWS y un miembro de esta familia de factores de transcripción^{7,8}. Estas translocaciones representan el criterio diagnóstico más real.

MATERIAL Y MÉTODO

Se estudian 6 casos de pacientes con sarcomas de Ewing primarios de los maxilares en el Instituto Nacional de Enfermedades Neoplásicas desde 1952 hasta 2006. Se revisaron las historias clínicas en relación a los datos de sexo, edad, localización del tumor, tamaño, síntomas y signos clínicos maxilofaciales como dificultad de la masticación, alteración de la oclusión, asimetría facial, movilidad con desplazamiento dental y dolor; procedimientos de diagnóstico, presencia de metástasis, tipos de tratamiento, seguimiento y sobrevida.

Se han revisado los preparados histológicos de hematoxilina y eosina, así como de PAS. En algunos casos fue necesario para llegar a un diagnóstico correcto, el uso de marcadores inmunohistoquímicos como panqueratina, desmina, HMB45, vimentina, CD34,

CD45, sinaptofisina, melanA y Mic-2 también llamado CD99. El método usado en inmunohistoquímica fue el de streptavidin-biotin peroxidasa (LSAB-2) DAKO usando diamino benzidina tetrahidroclorido como sustrato de la peroxidasa.

RESULTADOS

De los seis casos presentados (ver tabla 1) tres son de sexo masculino y tres de femenino. El caso con menor edad de presentación fue de 9 meses y el mayor de 27 años. La localización del tumor fue de cuatro casos en el maxilar inferior y dos en el superior. El tamaño del tumor más pequeño fue de 3cm y el de mayor tamaño fue de 12cm (Figuras 1 y 2). Clínicamente, la mayoría presentó asimetría facial y dificultad en la masticación (Fotos 1, 2, 3, 4).

El diagnóstico microscópico anatomopatológico se hizo con coloraciones de hematoxilina y eosina (Figuras 5, 6, 7, 8, 9 y 10), PAS (Figura 11) y en algunos casos con marcadores de inmunohistoquímica. En el sarcoma de Ewing son positivos los marcadores: sinaptofisina (Figura 12), Mic-2 o CD99 (Figura 13) y vimentina (Figura 14).

En dos casos se presentaron metástasis, una pulmonar y otra renal. Un paciente no recibió tratamiento y falleció luego de un mes. Cuatro pacientes recibieron radioterapia y quimioterapia y un paciente sólo radioterapia. Tres pacientes fallecieron al mes, tres y cinco meses a pesar del tratamiento. Tres pacientes se perdieron de vista.

DISCUSIÓN

El sarcoma de Ewing de los maxilares es raro; clínicamente puede parecer un proceso inflamatorio o degenerativo, generalmente se acompaña de deformación con asimetría facial por presentación de la tumoración^{9,10}

Radiográficamente no tiene hallazgos típicos, específicos o patognomónicos. Hay destrucción ósea, puede estar bien delimitada, con erosión ósea, reacción periosteal con imagen en "tela de cebolla" o patrón especular de "sol radiante"¹¹. La tomografía computarizada es de mucha ayuda para delimitar la lesión que puede comprometer tejidos blandos adyacentes a considerar para el tratamiento especialmente quirúrgico.

El diagnóstico final o definitivo del sarcoma de Ewing es histológico, microscópico, anatomopatológico o histopatológico y actualmente confirmado por la inmunohistoquímica positiva al marcador tumoral CD99, también denominado Mic-2.

Tabla 1: sarcomas de Ewing primarios de los maxilares

Caso Nº	SEXO	EDAD	LOCALIZACIÓN	TAMAÑO	CLÍNICA							METÁSTASIS	TRATAMIENTO	EVOLUCIÓN
					a	b	c	d	e	f	g			
1	F	9m	Maxilar Inferior	4cm	Sí	Sí	Sí	Sí	Sí	Sí	Sí	---	---	Fallece 1 mes
2	M	14a	Maxilar Inferior	12cm	Sí	Sí	Sí	Sí	Sí	Sí	Sí	---	Quimioterapia Radioterapia	Perdido de vista 5 meses
3	M	1a	Maxilar Inferior	5cm	Sí			Sí				---	Quimioterapia Radioterapia	Perdido de vista 3 meses
4	F	12a	Maxilar Inferior	8cm	Sí	Sí	Sí	Sí	Sí	Sí	Sí	Pulmonar	Quimioterapia Radioterapia	Fallece 9 meses
5	M	27a	Maxilar Superior	3cm			Sí					---	Radioterapia	Perdido de vista 30 meses
6	F	9a	Maxilar Superior	3,5cm			Sí					Renal	Quimioterapia Radioterapia	Fallece 5 meses

F (Femenino), M (Masculino), a (Dificultad para la masticación), b (Dificultad para hablar), c (Alteración de la oclusión), d (Asimetría facial), e (Movilidad dental), f (Desplazamiento dental), g (Dolor)

El 90% de los casos es PAS positivo por el citoplasma que contiene glucógeno. Este sarcoma pertenece al grupo de tumores neuroectodermales (PNET). Este grupo se subdivide en: neuroblastomas del sistema nervioso central (PNET) y el otro en tumor neuroectodermal positivo periférico (pPNET). El sarcoma de Ewing pertenece al grupo pPNET. Este grupo presenta la translocación entre los cromosomas 11:22 y se encuentra en 85 a 90% de sarcomas de Ewing.

Microscópicamente con coloraciones clásicas comunes y corrientes de hematoxilina y eosina el sarcoma de Ewing morfológicamente se presenta como un tumor de células redondas pequeñas o tumores en "niños de células azules". Estas características morfológicas pueden presentarse también en otros tumores que pertenecen a este grupo; como los linfomas, rhabdomyosarcomas, neuroblastomas y los tumores neuroectodermales primitivos (PNET), para los cuales hay marcadores específicos que permiten el diagnóstico diferencial por inmunohistoquímica. Si ello no es posible se hacen los estudios de genética, que es el futuro de la biología molecular muy aplicable a los tumores.

Reportamos el estudio de seis pacientes con sarcoma de Ewing de los maxilares atendidos en el Instituto Nacional de Enfermedades Neoplásicas desde 1952 hasta 2006.

Con respecto al sexo no hubo diferencias; la edad de presentación fue de 9 meses a 27 años. Frecuentemente ocurre en las dos primeras décadas de la vida¹². En el maxilar inferior ocurre en el 7%¹³. Clínicamente, se describen como síntomas más frecuentes: crecimiento de la tumoración y dolor¹²; otros autores reportan fiebre, anemia y leucocitosis. En nuestros pacientes se encontró dificultad para la masticación y asimetría facial. La localización del tumor en nuestra casuística fue mayor en el maxilar inferior, al igual que en los reportes de la literatura^{14, 15, 16, 17, 18, 19, 20, 21, 22, 23, 24, 25}. Dos de nuestros casos presentaron metástasis; uno pulmonar y el otro renal. Un paciente no recibió tratamiento, falleciendo al mes de ser atendido en nuestra entidad. Un paciente sólo recibió radioterapia. Cuatro recibieron tratamiento combinado de radioterapia y quimioterapia.

Con respecto al seguimiento y evolución, tres pacientes fallecieron al mes, cinco y nueve meses. Tres fueron perdidos de vista por razones socioeconómicas.

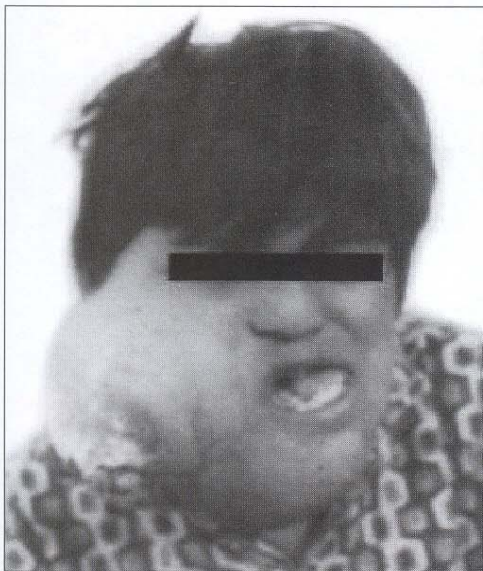

Figura 1: caso 2: vista frontal.
Paciente de 14 años con extenso tumor.

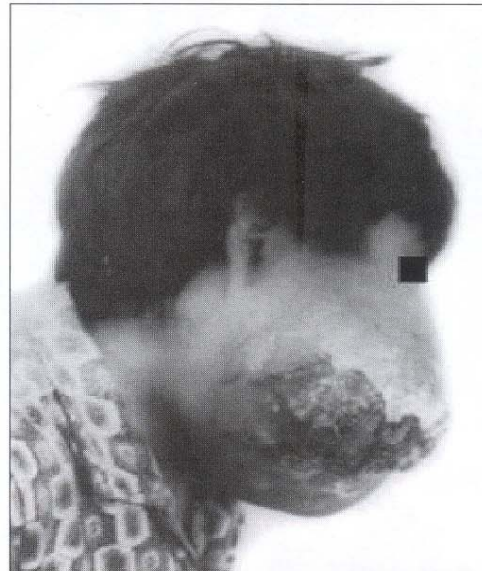


Figura 2: caso 2: vista lateral.
Paciente de 14 años con tumoración ulcerada.

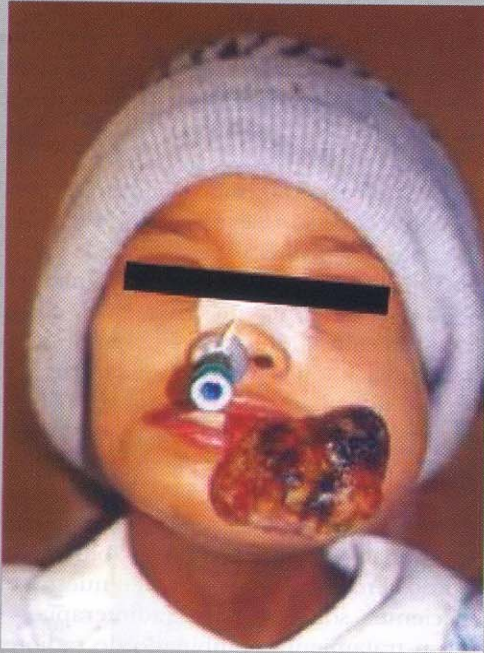

Figura 3: caso 4: vista frontal. Paciente de 12 años con tumoración que se protruye a través de la cavidad oral.

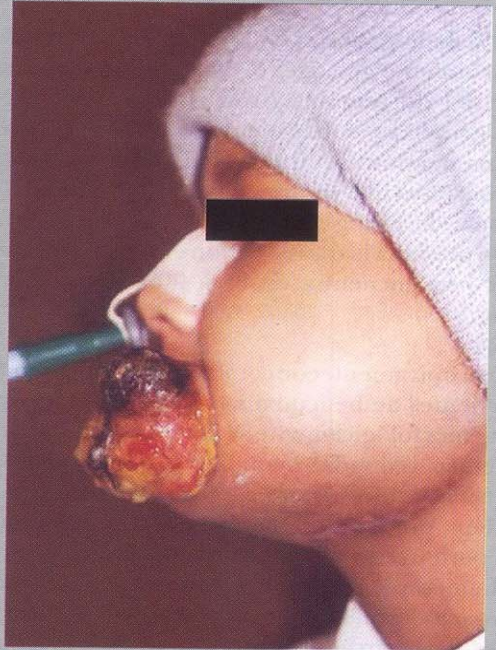


Figura 4: caso 4: vista lateral. Paciente de 12 años con masa tumoral de tejido necrótico y ulcerado.

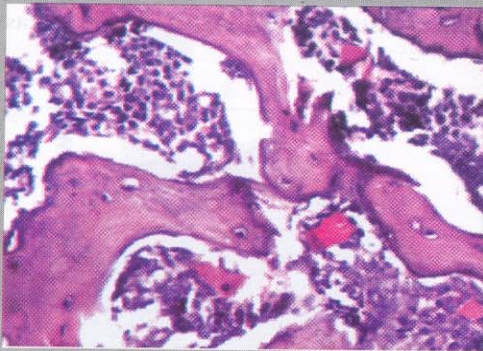


Figura 5: poco aumento. Sarcoma de Ewing. Trabéculas óseas. Entre ellas, se observa las células tumorales redondas pequeñas.

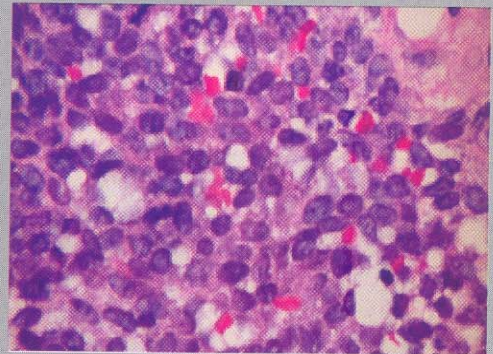


Figura 6: moderado aumento. Sarcoma de Ewing. Células tumorales redondas con escaso citoplasma y núcleo de cromatina denso y compacto.

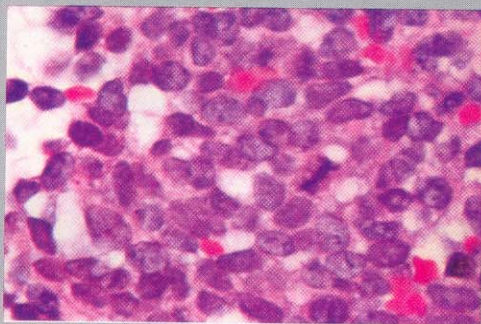


Figura 7: moderado aumento Sarcoma de Ewing. Células tumorales redondas pequeñas con mitosis, núcleo con cromatina irregular y escaso citoplasma.

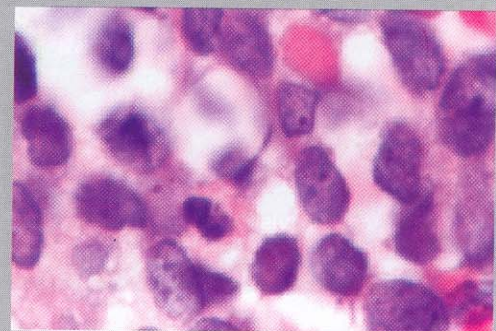


Figura 8: gran aumento. Sarcoma de Ewing. Células tumorales redondas pequeñas con escaso citoplasma, núcleo redondo y cromatina granular.

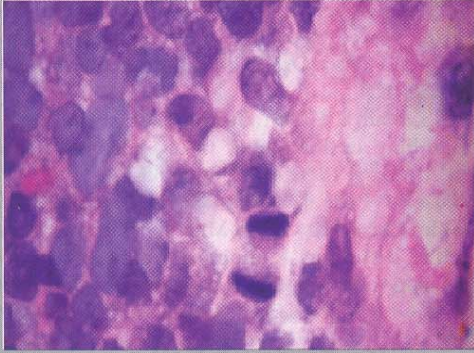


Figura 9: gran aumento. Sarcoma de Ewing. Mitosis.

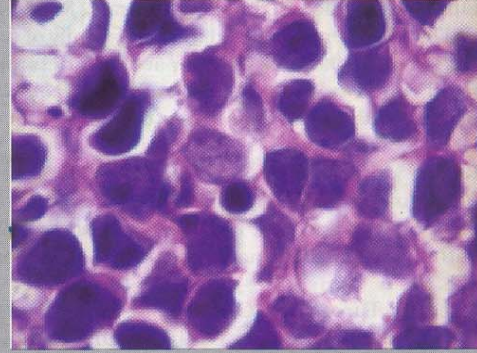


Figura10: gran aumento. Sarcoma de Ewing. Células tumorales con pleomorfismo nuclear. Cromatina compacta e irregular.

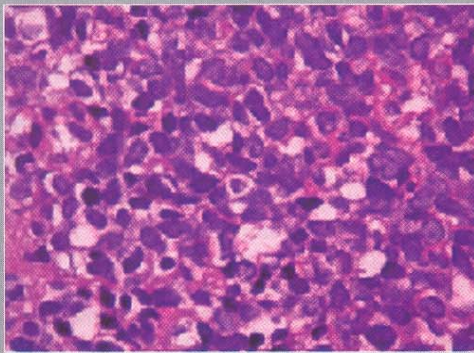


Figura 11: sarcoma de Ewing. Histoquímica; PAS Positiva.

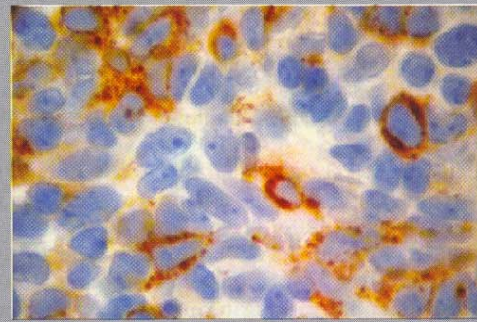


Figura 12: sarcoma de Ewing. Inmunohistoquímica; sinaptofisina positiva.

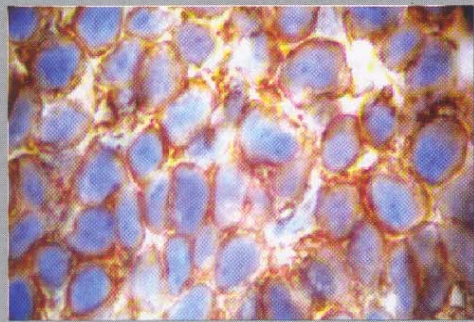


Figura 13: sarcoma de Ewing. Inmunohistoquímica; CD 99 Positiva.

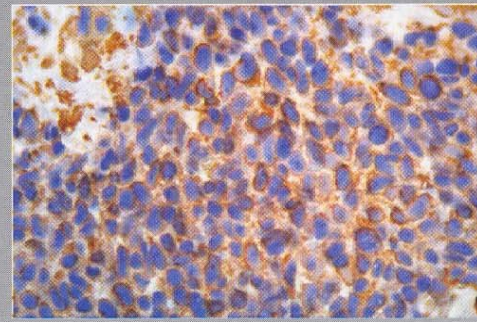


Figura 14.: sarcoma de Ewing. Inmunohistoquímica; vimentina positiva.

REFERENCIAS BIBLIOGRÁFICAS

1. - Ewing J. Diffuse endothelioma of bone, Proc NY Pathol Soc 1921; 21:17-24.
2. - Batsakis J, Mackay B, El-Naggar A. Ewing's sarcoma and peripheral primitive neuroectodermal tumor: an interim report. Ann Otol Rhinol Laryngol 1996; 105: 838-843.
3. - Siegal G, Olivier W, Reinus W. Primary Ewing's sarcoma involving the bones of the head and neck. Cancer 1987; 60: 2829-2840.
4. - Langman AW, Kaplan MJ, Matthay K. Ewing's sarcoma of the mandible. Otolaryngol Head Neck Surg 1989; 100:74-7.
5. - Ushigome S, Machinami R, Sorensen P. Ewing sarcoma/primitive neuroectodermal tumor, in: C.D.M. Fletcher, K.K.
6. - Dejana E., Endothelial cell-cell junctions: happy together, Nat. Rev. Mol. Cell. Biol. 2004; 5:261-270.
7. - Arvand A, Denny C. Biology of EWS/ETS fusions in Ewing's family tumors, Oncogene 2001; 20: 5747-5754.

- 8.- Ohno T, Ouchida M, Lee L, Gatalica Z, Rao V, Reddy E. The EWS gene, involved in Ewing family of tumors, malignant melanoma of soft parts and desmoplastic small round cell tumors, codes for an RNA binding protein with novel regulatory domains, *Oncogene* 1994; 9:3087-3097.
- 9.- Regezi JA, Sciubba J: *Oral Pathology*, Philadelphia, PA, Saunders, 1999, pp 407-408.
- 10.- Shafer WG, Hine MK, Levy BM: *A Textbook of Oral Pathology*. Philadelphia: PA, Saunders, 1983; pp 177-178.
- 11.- Yalcin S, Turoglu H, Ozdamar S. Ewing's tumor of the mandible. *Oral Surg Oral Med Oral Pathol* 1993; 76 (3): 362-367.
- 12.- Wood RE, Nortje J, Hesselting P, Grotepass F. Ewing's sarcoma of the mandible. *Oral Surg Oral Med Oral Pathol* 1990; 69:120-6.
- 13.- Bernstein PE, Bone RC, Feldman PS. Ewing's sarcoma of the mandible. *Ann Otol Rhinol Laryngol* 1979; 88: 105-8.
- 14.- Word J, Coyne J, Chung W, Fielding A. Treatment of Ewing's sarcoma of the mandible. *International Journal of Oral and Maxillofacial Surgery* 1999; 28 (1): 37-38.
- 15.- Ülkür E, Acikel C, Aydin T, Celiköz B. Primary Ewing sarcoma of the maxilla: a patient report. *Eur J Plast Surg* 2004; 27: 140-142..
- 16.- Karaca C, Menderes A, Baytekin C, Özer E, Avivada H. Endosteal formation of new bone around a Kirschner wire in long term follow up of a patient with mandibular Ewing sarcoma. *British Journal of Oral and Maxillofacial Surgery* 2006; 44 (3): 216.
- 17.- Lopes S, De Almeida S, Costa A, Zanardi V, Cendes F. Imaging findings of Ewings sarcoma in the mandible. *J Oral Sci* 2007; 49 (2): 167-171.
- 18.- Berk R, Heller A, Heller D, Schwartz S, Klein A. Ewing's sarcoma of the mandible: A case report. *Oral Surg Oral Med Oral Pathol Oral Radiol Endod* 1995; 79:159-62.
- 19.- Joe S, Blair E, Gillenwater A. Ewing's Sarcoma of the Mandible and Maxilla. *Otolaryngology Head and Neck Surgery* 1995; 113 (2): 188-189.
- 20.- Gorospe L, Fernández-Gil M, García P, Royo A, López-Barea F, García-Miguel P. Ewing's sarcoma of the mandible: Radiologic features with emphasis on magnetic resonance appearance. *Oral Surg Oral Med Oral Pathol Oral Radiol Endod* 2001; 91:728-34.
- 21.- Vaccani J, Forte V., Jong A, Taylor G. Ewing's sarcoma of the head and neck in children. *Int. J. Pediatr. Otorhinolaryngol.* 1999; 48: 209-216.
- 22.- Allam A, Hussein G, Khafaga Y, Kandil A. Ewing's sarcoma of the head and neck: a retrospective analysis of 24 cases. *Sarcoma* 1999; 3: 11-15.
- 23.- Kameyama Y, Suzumura Y, Sugita I, Kubo K, Sato E, Kato M, Kurita K. A case of Ewing sarcoma in the mandible. *Oral Oncology Supplement* 2005; 1 (1): 181.
- 24.- Talesh K, Motamedi M, Jaihounian M. Ewing's Sarcoma of the Mandibular Condyle: Report of a Case. *J Oral Maxillofac Surg* 2003; 61: 1216-1219.
- 25.- Infante-Cossio P, Gutierrez-Perez J, Garcia-Perla A, Noguera M, Gavilan-Carrasco F. Primary Ewing's Sarcoma of the Maxilla and Zygoma: Report of a Case. *J Oral Maxillofac Surg* 2005; 63:1539-1542.

Presentado:
27-05-2005
Aceptado para su publicación:
23-06-2005