

REHABILITACIÓN ORAL CON IMPLANTES DENTALES EN PACIENTE CON PERIODONTITIS CRÓNICA

ORAL REHABILITATION WITH DENTAL IMPLANTS IN PATIENTS WITH CHRONIC PERIODONTITIS

Miriam Del Rosario Vásquez-Segura^{1,a}, Silvia-Liliana Gil-Cueva^{1,b}, Karla Azucena Vásquez-Segura^{2,c}

RESUMEN

Se presenta el caso de un paciente varón, de 45 años que acude a la consulta de la especialidad de periodoncia de la Universidad Católica los Ángeles de Chimbote, con sangrado de las encías provocado durante la masticación y cepillado dental. Clínicamente se observó inflamación gingival difusa, presencia de bolsas periodontales, placa dental y pérdida prematura de piezas dentales. El plan de tratamiento incluyó: control de placa dental, profilaxis, raspado y alisado radicular sin ser necesario la terapia antibiótica. En la reevaluación clínica a los 3 meses, se observó una reducción significativa de la profundidad de bolsa al sondaje y disminución del sangrado. Controlada la enfermedad, se realizó el levantamiento de seno maxilar bilateral y la colocación de implantes dentales superiores e inferiores para su rehabilitación oral. KIRU. 2015;12(1):79-87.

Palabras clave: periodontitis crónica; implantes dentales; periimplantitis; oseointegración (Fuente: DeCS BIREME).

ABSTRACT

The case of a male patient of 45 year old who goes to the consultation of the specialty of periodontics of the Universidad Católica de los Ángeles of Chimbote, with bleeding gums caused during chewing and dental brushing is presented. Diffuse gingival inflammation, presence of periodontal pockets, dental plaque and premature tooth loss was clinically observed. The treatment plan included: dental plaque control, prophylaxis, scaling and root planning not being necessary antibiotic therapy. In clinical reassessment at 3 months, a significant reduction in probing depth and decreased bleeding was observed. When disease was controlled, a bilateral lifting of the maxillary sinus and the placement of upper and lower dental implants for oral rehabilitation was performed. KIRU. 2015;12(1):79-87.

Key Words: chronic periodontitis; dental implants; peri-implantitis; osseointegration (Source: MeSH NLM).

¹ Universidad Privada Norbert Wiener. Lima, Perú.

² Universidad Inca Garcilaso de la Vega. Lima, Perú.

^a Docente de Cirugía Bucal; doctorado en Odontología; especialista en periodoncia e implantes.

^b Docente de Embriología e Histología.

^c Cirujano dentista.

Correspondencia:

Miriam Del Rosario Vásquez Segura

Dirección: Jr. Contralmirante Lizardo Montero 1129 Surquillo, Lima 34, Perú. Teléfono: 51-1-997295656

Correo electrónico: mivasdent@hotmail.com

INTRODUCCIÓN

La enfermedad periodontal es un proceso infeccioso de la encía y del aparato de inserción, producido por diversos microorganismos que colonizan las áreas supra y subgingival⁽¹⁾. En los últimos años, la Asociación Americana de Periodoncia ha realizado diversas clasificaciones de las enfermedades periodontales, que han cambiado en función a nuevos conceptos sobre esta enfermedad, entre estas diversas clasificaciones cabe destacar la de Page y Schroeder en 1985; en 1989, en el *World Workshop*, se llegó a un consenso tomando como referencia el aporte de Page y Schoroeder en donde se denominó periodontitis del adulto, resaltando la presencia en personas mayores de 35 años, con una progresión lenta de reabsorción ósea con predominio horizontal. Pero es en la *International Workshop for a Classification*

of Periodontal Diseases and Conditions, en 1999, donde se consideró dos grandes grupos para clasificar a las enfermedades: las limitadas a las encías, conocidas como enfermedades gingivales y las extendidas hasta los tejidos más profundos con enfermedades periodontales⁽²⁾.

En esta clasificación, vigente hasta la actualidad, el término de periodontitis crónica sustituye a la periodontitis del adulto, se señala la posibilidad de afectación en individuos de cualquier grupo de edad, e incluso, en dentición primaria y, a pesar de su ritmo generalmente lento de progresión, algunos individuos presentan periodos cortos de exacerbación⁽³⁾.

Este tipo de enfermedades son producidas por ciertas bacterias Gram negativas que provienen de la placa subgingival, las más prevalentes son: *Agregatibacter*

actinomycetemcomitans (Aa), *Porphyromonas gingivalis* (Pg), *Prevotella intermedia* (Pi) y *Tannerella forsythensis* (Tf), las cuales cumplen una importante función en el inicio y desarrollo de la periodontitis ya que participan en la formación de la bolsa periodontal, la destrucción del tejido gingival y la reabsorción del hueso alveolar ⁽⁴⁾. Por lo tanto, la microbiota patógena es necesaria, pero no suficiente para que exista la enfermedad periodontal, puesto que es necesaria la presencia de un hospedador susceptible ⁽⁵⁾.

La periodontitis crónica tiene mayor prevalencia en adultos, aunque pueden aparecer en individuos de cualquier grupo de edad, es decir, se produce tanto en la primera como en la segunda dentición. Podemos llegar a hallar diversos signos tales como: edema, eritema, aumento o recesión de la encía, placa o cálculo supra y subgingival, sangrado, supuración al sondaje o espontánea, presencia de bolsas periodontales, mayor movilidad y apiñamiento o exfoliación dental.

Todas estas circunstancias pueden afectar a un número variable de dientes en función de cada individuo, con tasas variables de progresión. Las características clínicas son una combinación de los siguientes signos: pérdida de nivel de inserción clínica, aumento de la profundidad de bolsa, inflamación gingival y pérdida ósea, la cual es vista radiográficamente. Se debe valorar dos de los parámetros más importantes, profundidad de sondaje y pérdida de inserción clínica, para clasificarla como periodontitis crónica ⁽⁵⁾.

En el año 2000 se publicaron unos parámetros a partir de la clasificación del *World Workshop* de 1999, en el que otorgan a la periodontitis crónica de leve a moderada las siguientes características:

- Pérdida de inserción que no supera un tercio de la longitud radicular.
- Si el diente presentara lesión furcal, esta no superaría la clase I.
- La profundidad de sondaje determinada no debe ser mayor de 4 mm para afectaciones leves, ni mayor de 6 mm.
- Para clasificarlas como moderadas, las pérdidas de inserción no deben ser superiores a 4 mm ⁽⁶⁾.

En cambio, en las periodontitis crónicas severas o avanzadas, se puede observar:

- Pérdida de inserción por encima de los 5 mm y superior a un tercio de la longitud radicular.
- La existencia de afectaciones furcales de grado II y/o III.
- Profundidades de sondaje superiores a 6 mm ⁽⁷⁾.

El diagnóstico está basado en el examen clínico, radiológico y de laboratorio, para determinar el tipo de enfermedad que presenta el paciente.

El examen clínico incluye la inspección del paciente en términos de salud general y el análisis de sus tejidos periodontales, también de los parámetros periodontales; con el recurso de la sonda periodontal se determinan las valoraciones como: profundidad al sondaje, nivel de inserción clínica, afectación de furca y movilidad dentaria.

El examen radiográfico nos permite observar la cantidad de hueso remanente, su patrón de afectación furcal, entre otras; estas se deben hacer con radiografías periaxiales intentando obtener imágenes lo más paralelas posible para determinar la cantidad de hueso presente.

El examen de laboratorio puede incluir análisis de identificación bacteriana o los relacionados con el hospedador, a fin de identificar qué bacterias pueden ser el origen de la enfermedad, puede emplearse pruebas inmunológicas o enzimáticas, o técnicas de cultivo microbiológico. En cuanto al hospedador, se intenta conocer cuáles son las posibles causas que originan una peor respuesta inmune o la presencia de las bacterias que pueden estar relacionadas con un descenso inmunitario.

En base a la información obtenida se realiza el siguiente diagnóstico. El tratamiento del paciente se realiza por fases:

Fase inicial. En esta etapa se realiza la motivación del paciente, la cual consiste en proporcionarle una explicación clara de la enfermedad periodontal; el establecimiento de los procedimientos de higiene periodontal: técnica de Bass modificado; el uso del cepillo apropiado; el uso del hilo dental apropiado y uso del enjuagatorio a base de clorhexidina al 0,12%; posteriormente, se realizan los procedimientos de raspaje y de alisado.

Fase correctiva. Se realizan los tratamientos quirúrgicos y procedimientos restaurativos, a fin de corregir todas las afecciones y condiciones que presenta el paciente. Se pueden emplear implantes dentales y prótesis para otorgar mayor estabilidad oclusal y así devolver al paciente las funciones masticatorias que ha perdido.

Fase de mantenimiento. Se realiza el control de bioplaca, índice de sangrado gingival. Se verifica el estado de los tratamientos restaurativos realizados.

El objetivo de la presentación de este caso clínico es demostrar la importancia del diagnóstico y el tratamiento temprano de la enfermedad periodontal para poder lograr una rehabilitación oral en el paciente.

REPORTE DE CASO

Paciente de 45 años de edad, sexo masculino, raza mestiza, natural y procedente de Lima, se presenta a la consulta manifestando sangrado de las encías al momento de la masticación y cepillado dental, al examen clínico intraoral se observa una encía inflamada, edematosa, enrojecida, aumento del volumen gingival y con la presencia de irritantes locales; además; presenta bolsas

periodontales con un promedio de 5 mm. Hay pérdida de la inserción gingival, movilidad grado II en varias piezas dentales, ausencia de invasión de furca (Figura 1 a 3), al realizar el índice de O'leary se observa el 75% de las superficies con presencia de placa bacteriana. El examen radiográfico reveló pérdida ósea generalizada en el maxilar superior de moderada a severa, de forma vertical, siguiendo un patrón simétrico. Piezas remanentes con procesos periapicales crónicos (Figura 4).

El control médico realizado no arrojó ninguna enfermedad presente; sin embargo; se reportó fractura cerrada única de parasíntesis hace 20 años, se colocaron dos placas de titanio, los antecedentes odontológicos determinaron que el paciente no había recibido indicaciones para el cuidado de la cavidad bucal; revela una inflamación gingival difusa.

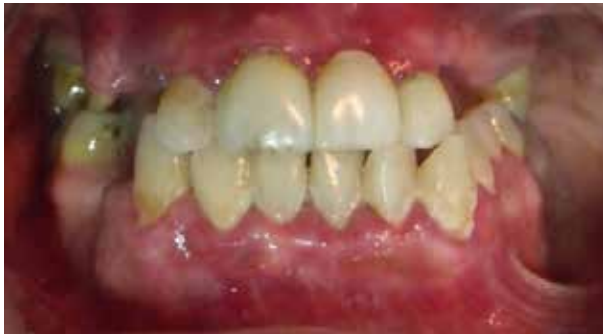

Figura 1. Vista frontal, se observa la presencia de cálculos dentarios supragingivales, inflamación en el sector anterior tanto en el maxilar superior como inferior, presencia de prótesis fija anterosuperior con filtración

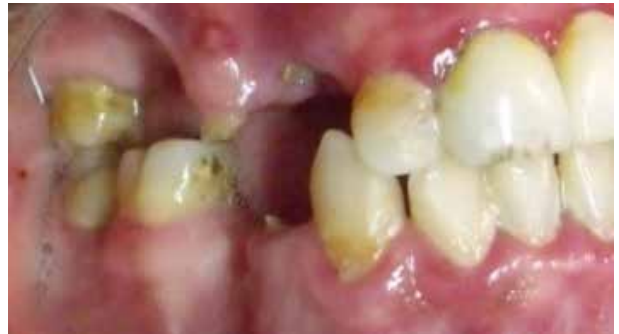

Figura 2. Vista intraoral lateral derecha, se observa la presencia de remanentes radiculares e inflamación de las encías marginales del sector posterior, asimismo, la presencia de un colapso oclusal posterior

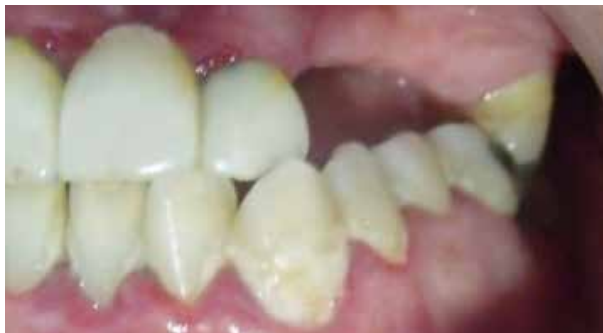

Figura 3. Vista intraoral izquierda se observa sarro dentario, inflamación de la encía y ausencia de piezas dentarias

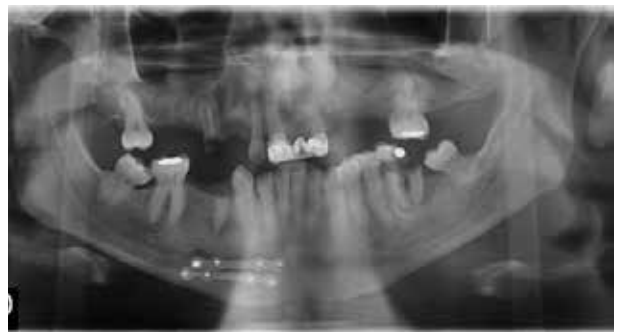

Figura 4. Examen radiográfico. Revela pérdida ósea generalizada en el maxilar superior de moderada a severa, de forma vertical, siguiendo un patrón simétrico. Piezas remanentes con procesos periapicales crónicos

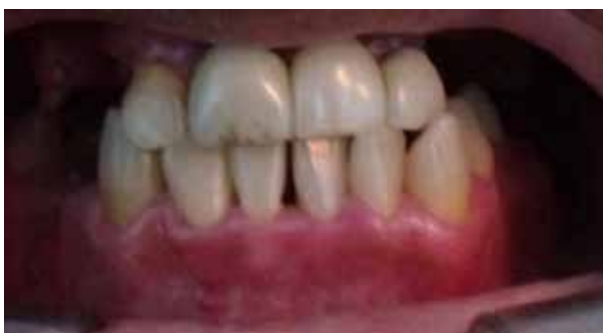

Figura 5. Vista frontal, posterior al tratamiento de raspado y alizado radicular con las curetas Gracey anterior 1/2, 3/4 y 5/6

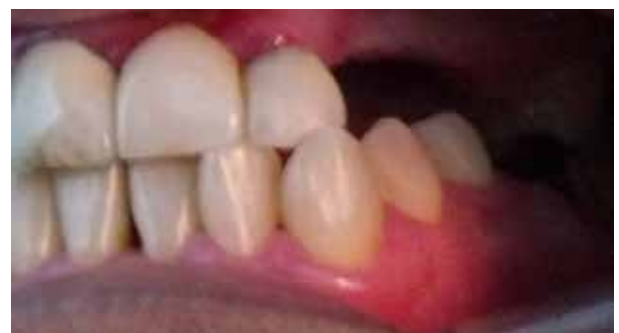

Figura 6. Sector posterior superior e inferior izquierdo, se realizó el raspado radicular con curetas Gracey 7/8, 9/10, 11/12 y 13/14 para eliminación de cálculos infragingivales. Exodoncias de los remanentes radicales

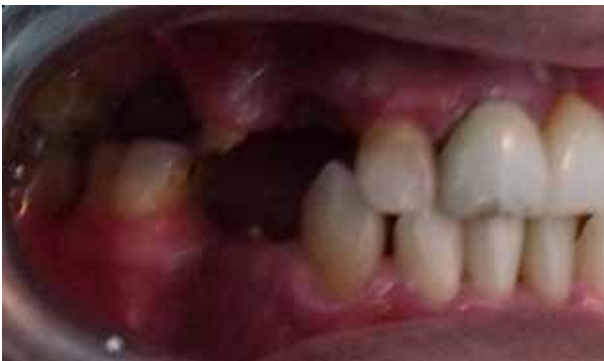

Figura 7. Sector posterior superior e inferior derecho se realizó el raspaje radicular con curetas Gracey 7/8, 9/10, 11/12 y 13/14 para eliminar cálculos presentes en las caras libres y proximales de los dientes, asimismo, la realización de exodoncias de los remanentes radiculares

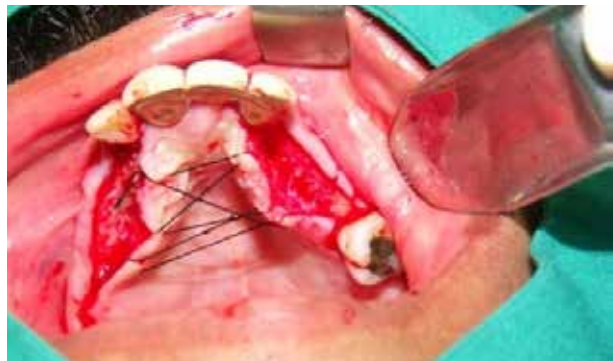

Figura 8. Incisión paracrestal con la colocación de hilo de reparo a nivel del rafe medio, para tener una mejor visualización del campo operatorio.

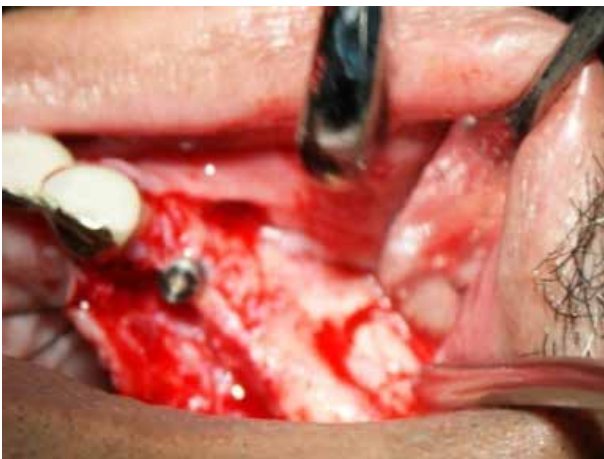

Figura 9. Se realiza una antroplastia bilateral; lado izquierdo de aproximadamente 1 cm de diámetro en la pared lateral del seno con una fresa redonda de carburo de tungsteno de tamaño grande para delimitar el acceso quirúrgico

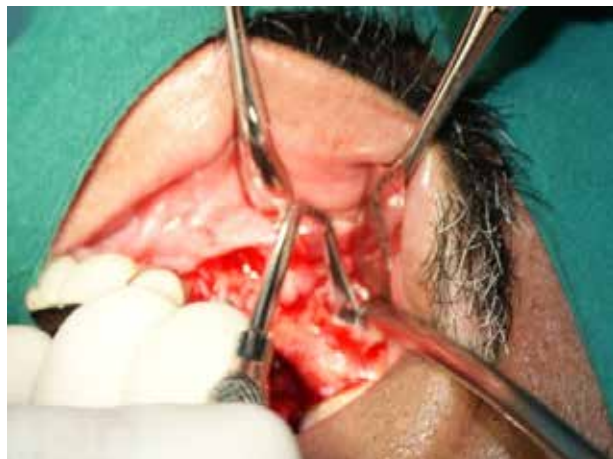

Figura 10. Se desprende la mucosa antral con las curetas propias del levantamiento de seno, apoyados con la cureta molt

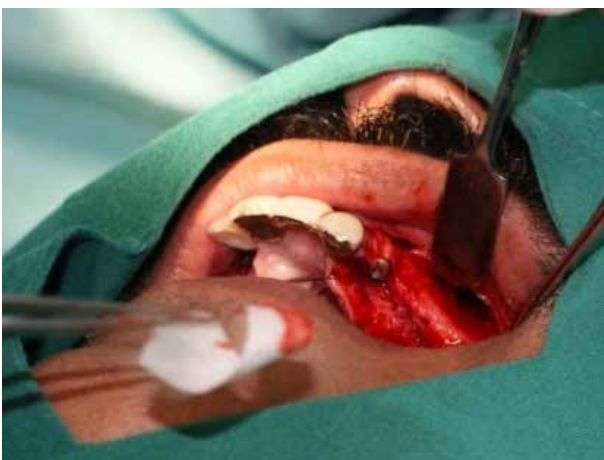

Figura 11. Se optó por emplear membrana de colágeno de origen bovino (GenDerm®), en forma de cono, en el lecho óseo

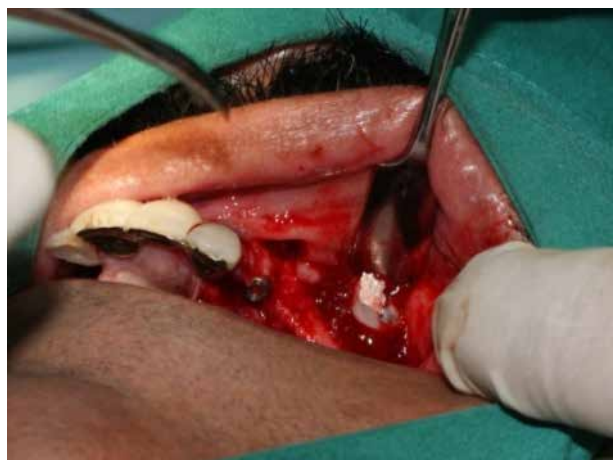

Figura 12. Posteriormente, se aplicó dentro del cono de membrana de colágeno el hueso bovino liofilizado (GenOx Org®)

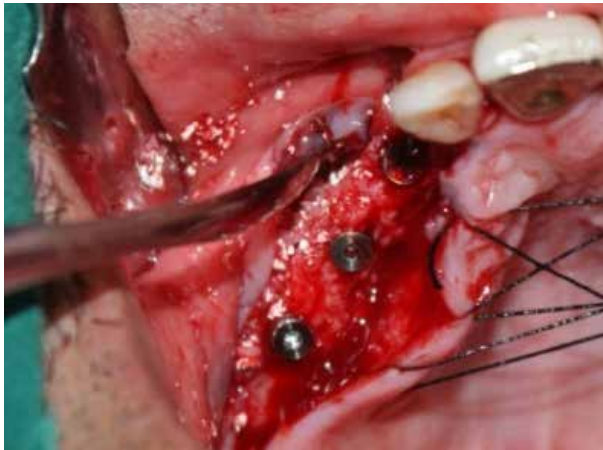


Figura 13. De la misma forma se procedió en el lado derecho, el levantamiento de seno maxilar para luego colocar tres implantes dentales cónicos de conexión interna de 3,75 x 10 mm de forma sumergida en el sector pósterosuperior derecha

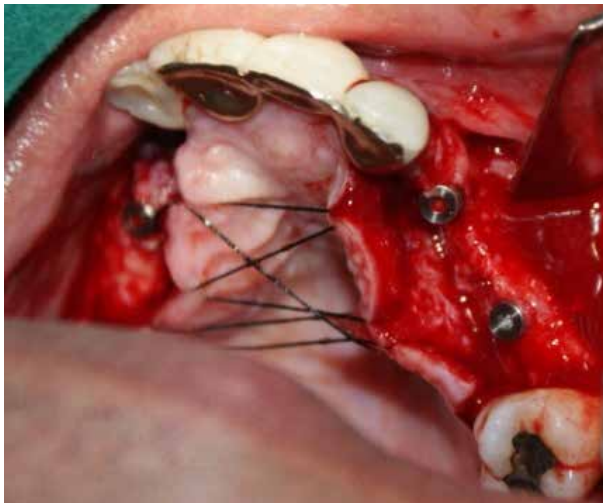


Figura 14. Igualmente, se procedió a colocar dos implantes dentales cónicos de conexión interna de 3,75 x 10 mm sumergidos en el sector pósterosuperior izquierdo

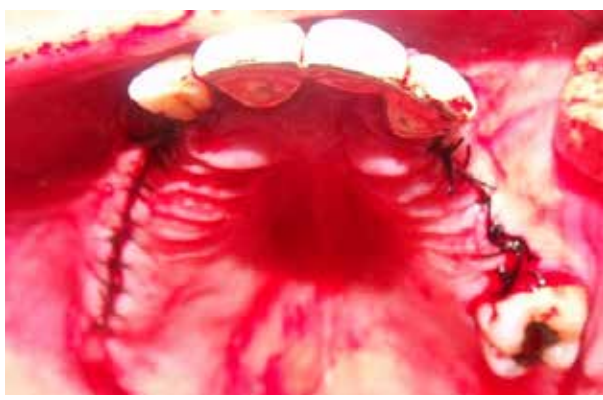

Figura 15. Se sutura el colgajo afrontando los bordes sin tensión para promover una cicatrización por primera intención; en el sector derecho se realiza sutura continua y en el sector izquierdo puntos simples con hilo seda negra 4/0

Se discutieron diversas opciones de tratamiento y se estableció el siguiente: instrucción de higiene bucal con evaluación y reforzamiento de control de placa, profilaxis bucal, raspado y alisado radicular para remover la placa supra y subgingival (Figura 5 a 7). No requiere terapia combinada antimicrobiana. Posteriormente, al logro de la remisión de la enfermedad se realizó la colocación de implantes dentales como parte de su tratamiento de rehabilitación oral.

Para completar el plan de tratamiento, fue importante el reforzamiento del control de la placa dental, la fisioterapia oral y se volvió a evaluar el control la profundidad al sondaje, el nivel de inserción y la movilidad dentaria, cada uno de estos parámetros obtuvieron una evidente mejoría, el índice de placa se redujo en 25%, el sangrado persistía en algunos puntos del sector posterior, había ganancia del nivel de inserción, la movilidad dentaria en algunos casos se redujo de II a I y en otros ya no presentaba. La exodoncia de piezas dentarias remanentes mejoró sustancialmente la ingesta de sus alimentos.

Al lograr controlar la enfermedad se continuó con el plan de tratamiento y se colocaron los implantes dentales en el maxilar superior, en donde se optó por la colocación de cinco implantes dentales de 3,75 de diámetro por 10 de largo; la zona de las piezas dentarias 1,6 y 2,6 requirieron la colocación del implante con levantamiento de seno maxilar, para ello se realizó la técnica ventana lateral, por falta de longitud para poder tener la estabilidad requerida (Figura 8 a 15).

Posterior a la colocación del implantes y terminada la fase de oseointegración, se realizó el retiro del puente anterosuperior y la exodoncia de las piezas dentarias, a fin de garantizar una mejor estabilidad de la oclusión (Figuras 16 a 17).

Dos meses después de la inserción de los implantes se realizó la cirugía para la exodoncia de las piezas dentales (Figura 17). Dos meses después se colocaron los cicatrizadores (Figura 17 a 18) y se procedió a la rehabilitación oral del paciente mediante prótesis sobre implantes (Figura 19 a 21).

DISCUSIÓN

La revisión de la literatura permite tener una idea global del cuadro clínico que presentan las enfermedades periodontales, en donde las bacterias cumplen una función importante en el inicio y progresión de la enfermedad. Algunas veces se requiere del uso de antimicrobianos de manera coadyuvante. Aunque está muy bien reconocida la implicación bacteriana en las enfermedades periodontales, no están totalmente esclarecidos qué microorganismos patógenos contribuyen a ellas. Esto se debe a que las enfermedades periodontales no son causadas por un solo microorganismo; estas entidades patológicas son el resultado de infecciones mixtas. Para identificar mejor las bacterias periodontopáticas candidatas, los postulados de Koch fueron sustituidos por los

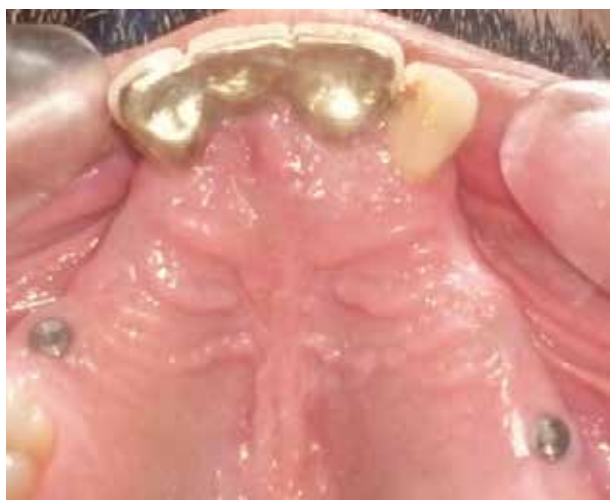

Figura 16. Imagen posoperatoria después de seis meses de realizada la cirugía

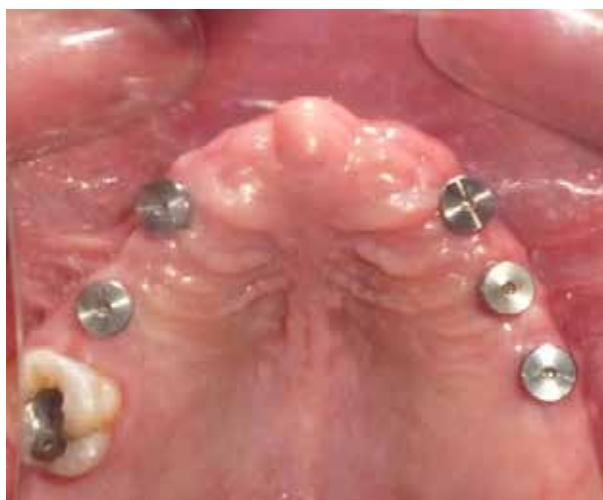

Figura 17. Colocación de los tornillos de cicatrización

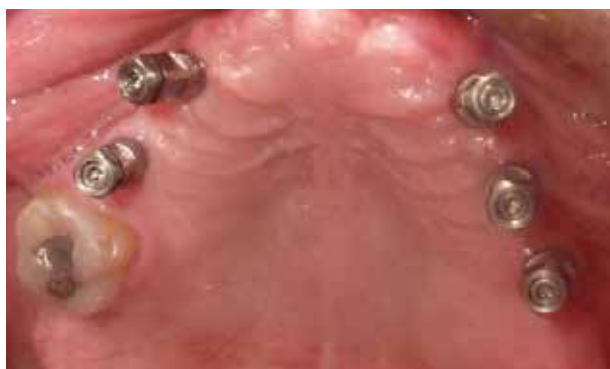

Figura 18. Preparación de los transferes para realizar la impresión con cubeta abierta

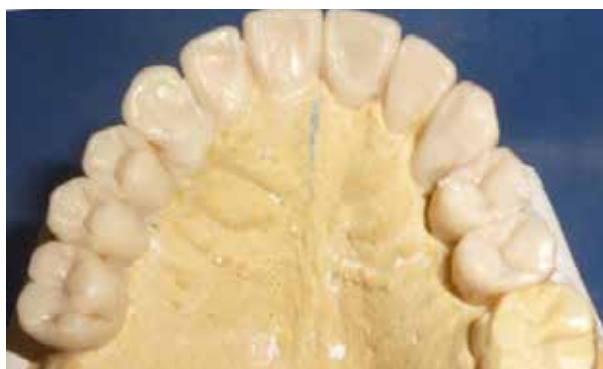

Figura 19. Encerado diagnóstico del modelo

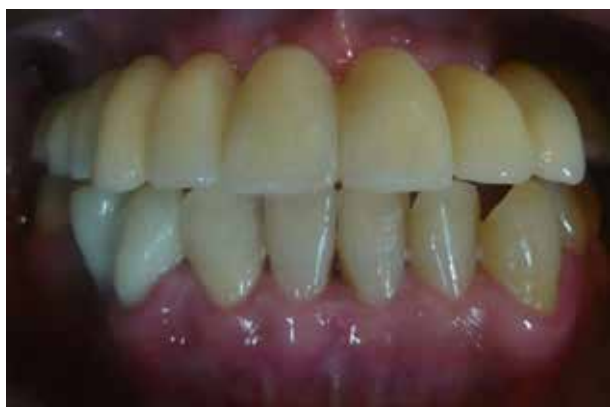

Figura 20. Preparación de la prótesis soportada del maxilar superior

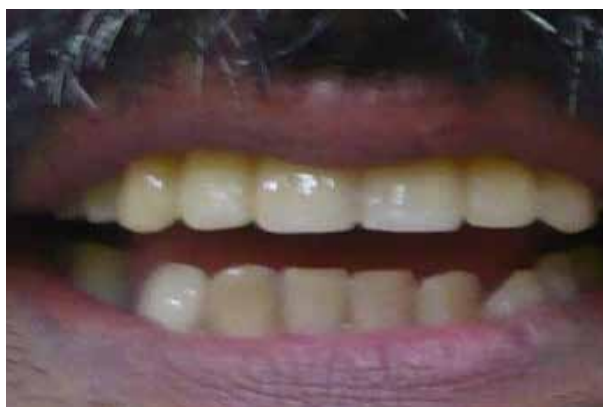

Figura 21. Sonrisa final del paciente

postulados de Socransky. En estos se consideran los siguientes puntos:

- Los microorganismos deben encontrarse en cantidades relativamente altas en proximidad a la lesión periodontal.

- Los microorganismos deben estar ausente, o presente, en cantidades mucho menor, en individuos periodontalmente sanos o en aquellos con otras formas de enfermedad periodontal.
- En los individuos con enfermedad periodontal deben desarrollarse concentraciones elevadas de an-

ticuerpos séricos, salivales y del líquido crevicular gingival contra el microorganismo.

- Es preciso demostrar que los microorganismos producen factores de virulencia *in vitro* que puedan ser relacionados con la histopatología clínica.
- Los microorganismos debe mostrar propiedades patógenas similares en los modelos animales apropiados.
- La mejoría clínica después del tratamiento debe eliminar al agente patógeno putativo de la lesión periodontal.

Offenbacher desarrolló un modelo etiopatogénico en el que la flora microbiana, al adquirir propiedades etiopatogénicas, permite al huésped ser capaz de frenar el proceso a través de las primeras líneas de defensa, con los PMN, confinando de ese modo la lesión a una gingivitis. Si esta fracasase, la penetración bacteriana daría lugar a la activación de la segunda línea de defensa del huésped mediante el eje linfocito-monocito y la liberación de diversos tipos de citoquinas y mediadores proinflamatorios que van a producir inflamación y destrucción de los tejidos, pérdida ósea y formación de bolsas periodontales, convirtiéndose en un proceso irreversible, la periodontitis, que se detendrá cuando la flora patógena se modifique en flora normal y la relación de desequilibrio se establezca de nuevo ⁽⁸⁾.

Se ha demostrado a través del estudio de Ebersole y Taubman en 1994, que los individuos con periodontitis tienen niveles elevados de anticuerpos séricos frente a agentes bacterianos específicos, por lo tanto, el huésped desarrolla una respuesta inmunológica contra las bacterias periodontales. Demostrando una posible asociación entre esa respuesta y la naturaleza de la periodontitis.

En los estudios de Trombelli *et al.* se valora la diferencia de respuestas que puede tener diversos individuos al ataque bacteriano; planteando la posibilidad de que haya individuos con alta respuesta e individuos con baja respuesta, por lo que la aparición del cuadro sería independiente de la composición cualitativa y cuantitativa de la placa, es decir, sería el resultado de la capacidad de defensa de cada paciente. Existen individuos con baja o alta capacidad de respuesta. Pero dicha capacidad, se verá también afectada por otros factores tanto genéticos como ambientales ⁽⁹⁾.

Por lo general, la periodontitis adquiere importancia desde de los 30 años de edad, la enfermedad se caracteriza por el avance lento de la pérdida de inserción ⁽⁸⁾. La periodontitis crónica es una enfermedad frecuente, la pérdida de inserción y bolsa periodontales en adultos es mayor en varones que en mujeres, los varones también tiene más dientes con pérdida de inserción y más dientes con bolsas periodontales, las cuales aumenta con la edad presentan más pérdidas dentarias.

La periodontitis crónica está caracterizada por: mayor prevalencia en adultos a comparación con niños y adolescentes, progreso de la enfermedad es lenta con

periodos de exacerbación y remisión de la destrucción de los tejidos periodontales relacionada con la presencia de factores locales, el cálculo subgingival es un hallazgo frecuente, puede ser clasificada en base a la extensión y la severidad.

La periodontitis es una enfermedad progresiva que afecta al periodonto, que llega a provocar la pérdida del diente. Se ha observado hace más de 20 años que la periodontitis es considerada la principal causa de pérdida de piezas dentarias después de los 35 años y según las limitaciones de este estudio, la enfermedad periodontal de los dientes antrales se asocia directamente con el engrosamiento de la mucosa del piso del seno maxilar ⁽⁷⁾.

Factores predisponentes como el fumar afecta negativamente tanto la salud periodontal como la oseointegración ante un tratamiento con implantes dentales en la fase tanto quirúrgica como no quirúrgica, además, diversas clases de cirugía regeneradora periodontal reportan pobres tasas de éxito entre fumadores. Asimismo el tabaco afecta la cicatrización de heridas en la boca, por ejemplo, después del destartraje, curetaje, cirugía periodontal, cirugía de implantes y de extracciones dentarias ⁽⁸⁾.

En cuanto a la parte rehabilitadora, debemos señalar que en ocasiones se producen fracasos en el tratamiento implantológico. Estos ocurren debido a las complicaciones que se presentan ya sea al principio, durante la instalación de los implantes o más tarde, cuando la reconstrucción implantosoportada ha estado en funcionamiento durante un largo periodo. Los fracasos iniciales son el resultado de situaciones que pueden amenazar la oseointegración o evitar que se produzca. Los fracasos tardíos se producen en situaciones en las que se pierde la oseointegración de un implante inicialmente estable y con funcionamiento adecuado. Se ha sugerido que estos fracasos tardíos son, por lo general, el resultado de una carga excesiva y/o infección ⁽⁹⁾.

La mucositis periimplantaria se define como una forma reversible de afección inflamatoria de los tejidos blandos que rodean a un implante en función. La mucositis periimplantaria es considerada como el estadio inicial de la periimplantitis. Las características más comunes de la mucositis periimplantaria son: presencia de placa blanda y calcificada, edema, enrojecimiento e hiperplasia de la mucosa, sangrado y compromiso del sellado mucoso al sondeo, en ocasiones exudado o supuración (microabsceso gingival) y ausencia radiológica de reabsorción ósea. Mientras que la periimplantitis Es una reacción inflamatoria de los tejidos blandos y duros que rodean un implante en función, que implica pérdida ósea y puede conducir finalmente a la pérdida del implante.

El CIST es la abreviatura de un método de tratamiento y mantenimiento de implantes utilizado en la Universidad de Berna, que corresponde a *Cumulative Interceptive Supportive Therapy* (TMIA en español, por sus siglas de Terapia de Mantenimiento Interceptiva Acumulativa). Este sistema es acumulativo en naturaleza, y está com-

puesto por cuatro pasos que no deben ser utilizados como procedimientos independientes.

Los parámetros clínicos principales que se utilizan son los siguientes: presencia de placa, presencia o ausencia de sangrado al sondeo, presencia o ausencia de supuración, profundidad al sondeo aumentada y pérdida ósea radiográfica.

De acuerdo a lo mencionado se plantea diferentes tratamientos:

- A. Desbridamiento mecánico (protocolo TMIA A).
- B. Tratamiento antiséptico (protocolo TMIA A+B).
- C. Antibioticoterapia (protocolo TMIA A+B+C).
- D. Terapia regeneradora o resectiva (protocolo TMIA A+B+C+D).

Ante la presencia de placa en bolsas periimplantarias con dimensiones menores de 4 mm, y con sangrado al sondeo suave, se aplica el nivel A de tratamiento, el cual está constituido por limpieza mecánica y mejora de la higiene oral del paciente.

La remoción de los depósitos de cálculo alrededor de los pilares y de las prótesis se realiza con curetas e instrumentos con puntas activas blandas, ya sea de plástico o de metales blandos, que no rayen la estructura pulida de los componentes de titanio, realizándose luego un pulido exhaustivo con copas de goma y pasta no abrasiva. Es de gran importancia que se brinde al paciente una reinscripción de higiene oral exhaustiva (Nivel A).

En aquellas situaciones en las que se encuentre presencia de placa y sangrado al sondeo con bolsas periimplantarias de 4-5 mm, es necesario un control radiológico para evaluar, de forma comparativa con radiografías anteriores, la presencia o no de pérdida ósea. De no detectarse la presencia de pérdida ósea, a las medidas terapéuticas descritas en el nivel A, se le agrega la utilización de terapia antiséptica, recomendando el uso de enjuagues con digluconato de clorhexidina al 0,1-0,2%, irrigación de la bolsa con soluciones de clorhexidina al 0,2% o la aplicación local de geles de clorhexidina (Nivel B). Si la profundidad de la bolsa es mayor de 5 mm, y hay presencia de sangrado al sondeo, es necesario añadir al nivel B de tratamiento la administración de terapia antibiótica. Se puede emplear dispositivos de liberación local de antibióticos o administración sistémica. El estudio microbiológico mediante la realización de antibiogramas es de gran importancia para la selección de antibióticos específicos (Nivel C).

La presencia de la situación clínica mencionada pero con evidencia radiológica de pérdida ósea implica la realización del tratamiento de nivel D; este consiste en el incremento de la terapéutica, bajo la cual se utiliza tratamiento quirúrgico con la finalidad de modificar la morfología de los tejidos periimplantarios, considerando la modificación de las alteraciones de los tejidos blandos y duros provocadas por la enfermedad periimplantaria, además

de conseguir un área de fácil mantenimiento para el paciente. En definitiva, es la forma y tamaño del defecto la que determina el tipo de cirugía a realizar, resectiva o regenerativa. La terapia receptiva está indicada para reducir bolsas, corregir la arquitectura ósea negativa y modificar la rugosidad de la superficie de los implantes afectados, así como para conseguir un incremento del área de encía insertada queratinizada, si fuera necesario. La cirugía regenerativa también estará indicada para reducir el tamaño de las bolsas y defectos óseos, pero no con el objetivo de eliminar tejido sino con el de regenerar el hueso perdido ⁽⁸⁾.

CONCLUSIONES

La prevención de la enfermedad periodontal puede ser algo compleja debido a su naturaleza multifactorial que compromete la genética, el medioambiente, el nivel social y otros factores. La fase higiénica y el control periódico son de vital importancia para estabilizar la enfermedad periodontal. Solo después de su aplicación se podrán realizar los tratamientos quirúrgicos como el manejo de los defectos óseos con la utilización de injertos y la colocación de implantes. El tiempo de colocar la prótesis sobre implantes deberá planificarse según el tipo de hueso hallado al momento de la cirugía. Se recomienda el monitoreo periódico clínico y radiográfico de pacientes con diagnóstico de periodontitis, colocación de implantes y rehabilitación protésica. Las encías sanas y sin periodontitis son el mejor presente para una rehabilitación con implantes en un futuro.

Agradecimientos

Al Dr. Luis Sueldo Gálvez por el apoyo brindado.

Contribuciones de autoría

MVS participó en la revisión de la literatura, SLGC participó en el aporte de materiales y tratamiento del paciente, KAVS participó en la redacción del artículo. Todos han realizado una revisión crítica del artículo y han aprobado su versión final.

Fuente de financiamiento

Autofinanciado.

Conflictos de interés

Los autores declaran no tener conflictos de interés en la publicación de este artículo.

REFERENCIAS BIBLIOGRÁFICAS

1. Wennstrom J, Pini Prato G. Mucogingival Therapy. En: Lindhe, J., Karring, T. & Lang, N.P. Clinical periodontology and implant dentistry. 3.a ed. Copenhagen: Munksgaard; 1998. p. 550-96.

2. Franch F, Luengo F, Bascones A. Evidencia microbiana de la periimplantitis, factores de riesgo coadyuvantes, diagnóstico y tratamiento según los protocolos científicos. *Av Periodon Implantol*. 2004;16(3):143-56.
3. Tatum H. Maxillary and sinus implant reconstruction. *Dent Clin North Am*. 1986;30(2):207-29.
4. Deporter D, Todescan R, Caudry S. Simplifying management of the posterior maxilla using short, porous-surface dental implants and simultaneous indirect sinus elevation. *Int J Periodontics Restorative Dent*. 2000;20(5):476-85.
5. Summers RB. A New concept in maxillary implant surgery: the osteotome technique. *Compendium*. 1994;15(2):152-60.
6. Bascones-Martinez A, Figuero-Ruiz E. Las enfermedades periodontales como infecciones bacterianas. *Avances en Periodoncia*. 2005;17(3):147-56.
7. Romanelli H, Adams E, Schinini G. 1001 Tips en periodoncia del fundamento biológico a la práctica clínica. Paso a paso: Injertos óseos en la terapia periodontal. Caracas: Ed. Amolca; 2012. p:118.
8. Deepika J, Suchetha A, Ranganatha V. Effect of periodontal therapy on C-reactive protein levels in gingival crevicular fluid of patients with gingivitis and chronic periodontitis: A clinical and biochemical study. *J Indian Soc Periodontol*. 2014 Jul-Aug;18(4):456-60.
9. Trombelli L, Farina R, Manfrini R, Tatakis. Modulation of clinical expression of plaque-induced gingivitis: effect of incisor crown form. *J Dent Res*. 2004 Sep;83(9):728-31.

Recibido: 9-02-15
Aprobado: 17-04-15

Citar como: Vásquez-Segura M, Gil-Cueva SL, Vásquez-Segura KA. Rehabilitación oral con implantes dentales en paciente con periodontitis crónica. *KIRU*. 2015;12(1):79-87.